Nitrini R & Bacheschi LA. A neurologia que todo médico deve saber. 2. Ed. Atheneu, 2003.

Capítulo 1

Princípios Fundamentais

Ricardo Nitrini

Déficit de Força Muscular

Suponhamos que um indivíduo procure atendimento médico referindo fraqueza muscular progressiva no membro inferior direito.

É sempre importante lembrar que anamnese e exame físico precedem a avaliação neurológica. Reveste-se de particular interesse a maneira como o paciente conta sua história clínica, como interpreta seus sintomas e reage a eles. Muitas vezes é possível discernir sinais até então insuspeitados de lesão cerebral pela ausência de crítica, falta de atenção, distúrbios de linguagem ou de memória que se revelam à anamnese.

Não é raro que, ao se examinar um doente com queixa de fraqueza muscular num membro, constatem-se incoordenação ou distúrbio de sensibilidade que haviam sido erroneamente interpretados. Mais freqüentemente, há queixa de fraqueza em um membro e o exame constata que o déficit de força afeta também outros segmentos.

Torna-se claro que o exame deve ser completo e, para tanto, existe um roteiro que será apresentado oportunamente.

Voltando ao exemplo, imaginemos que o exame confirme a presença de déficit parcial de força muscular no membro inferior direito, principalmente na parte distal. Quando existe ausência absoluta de movimentação voluntária utiliza-se o termo *plegia*, enquanto o déficit parcial é descrito como *paresia*. Conforme a distribuição, utilizam-se os termos: monoplegia quando apenas um segmento é afetado; hemiplegia quando um hemicorpo é acometido; paraplegia quando membros simétricos são afetados, podendo ser braquial ou crural; tetraplegia quando os quatro membros estão paralisados e diplegia quando os dois hemicorpos estão acometidos. Usam-se os mesmos prefixos para caracterizar a distribuição das paresias, que podem ser descritas como proximais, distais ou globais.

Em nosso exemplo, constatamos monoparesia crural direita de predomínio distal. A lesão ou disfunção poderia estar localizada em três níveis distintos: nos próprios músculos (e junção neuromuscular), nos neurônios motores inferiores ou nos neurônios motores superiores.

Nas doenças musculares e da junção neuromuscular, o déficit de força usualmente afeta segmentos simétricos e predomina nas porções proximais dos membros. Deste modo, torna-se improvável que

o caso em questão decorra de lesão nesse sistema. Descrição mais detalhada dessas doenças encontra-se no capítulo 18, "Miopatias".

O neurônio motor inferior (ou motoneurônio) tem seu corpo celular localizado no corpo anterior da substância cinzenta da medula espinal ou nos núcleos motores dos nervos cranianos. Ao longo de seu trajeto, o axônio junta-se a outros axônios para formar as raízes, plexos e nervos e ramifica-se para inervar diversas fibras musculares.

Cada motoneurônio é responsável pela inervação de um número variável de fibras musculares. O conjunto formado pelo motoneurônio e fibras musculares sob sua inervação é denominado *unidade motora*. O número de fibras musculares de cada unidade motora varia de acordo com a função dos músculos. Unidades motoras de músculos envolvidos em movimentos que necessitam maior precisão do que força, como os pequenos músculos da mão ou os músculos motores oculares, contêm apenas três a seis fibras musculares. Por outro lado, em músculos que se caracterizam pela força, como o gastrocnêmico, há cerca de 2.000 fibras musculares por unidade motora.

A lesão de motoneurônios ocasiona sintomas e sinais que constituem a síndrome motora periférica ou síndrome do neurônio motor inferior. Dentre esses sinais, o déficit de força é o mais importante. O caso que estamos estudando poderia decorrer de lesão de motoneurônios.

Os neurônios que se originam no sistema nervoso central (SNC) e que atuam sobre os motoneurônios são denominados "neurônios motores superiores".

Seus axônios (ou fibras nervosas) formam tratos encefalospinais. Destes, o mais importante é o trato corticospinal ou trato piramidal, assim chamado porque suas fibras nervosas formam uma proeminência no bulbo que tem forma piramidal.

Antes de prosseguirmos, é interessante recordar brevemente alguns conceitos gerais da organização do SNC.

Organização Anatômica do SNC

O SNC é constituído por uma porção intracraniana, o encéfalo, e por uma porção que se situa no interior do canal vertebral, a medula espinal.

O SNC é envolto por membranas de tecido conjuntivo denominadas meninges, que são importantes para sua sustentação e proteção. São formadas por três membranas: dura-máter (ou paquimeninge; do grego *pachys*, espesso), aracnóide e pia-máter. As duas últimas formam a leptomeninge (do grego *leptós*, delgado).

A mais superficial é uma membrana espessa de tecido fibroso, denominada dura-máter, que se situa imediatamente interna ao endósteo do crânio e do canal vertebral (Fig. 1.1). A dura-máter encefálica

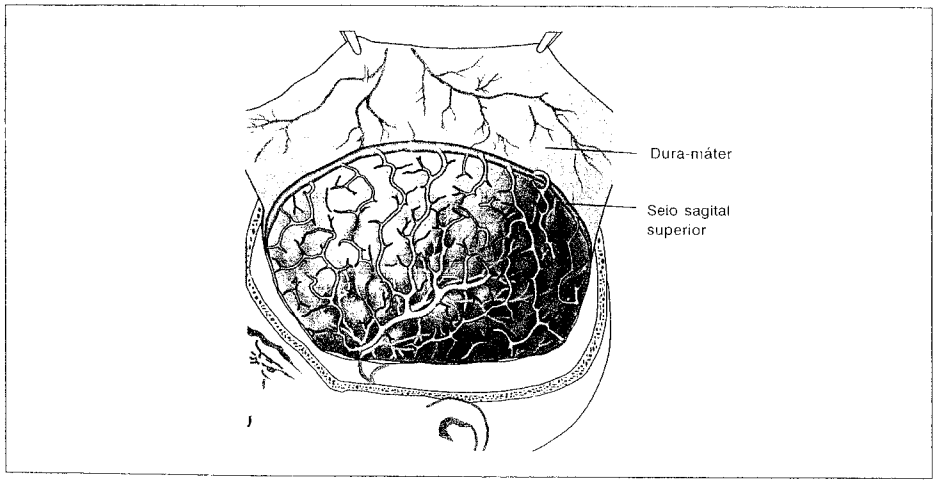

Fig. 1.1 — *Dura-máter exposta, relações com o seio venoso sagital superior e vasos meningeos (modificada de Netter).*

forma quatro pregas principais que dividem incompletamente a cavidade craniana: a foice do cérebro, a tenda do cerebelo, a foice do cerebelo e o diafragma da sela. Os seios venosos, um conjunto de canais comunicantes para onde converge a drenagem venosa cerebral, têm suas paredes formadas por lâminas da dura-máter (Figs. 1.2 e 1.3).

A membrana mais interna é a pia-máter, película delicada que envolve completamente o encéfalo e a medula espinal, penetrando em todos os sulcos e fissuras. É ricamente vascularizada e se prolonga nos espaços perivasculares, acompanhando os vasos que penetram o SNC.

A aracnóide, é uma membrana também delicada que se localiza entre a dura-máter e a pia-máter. E

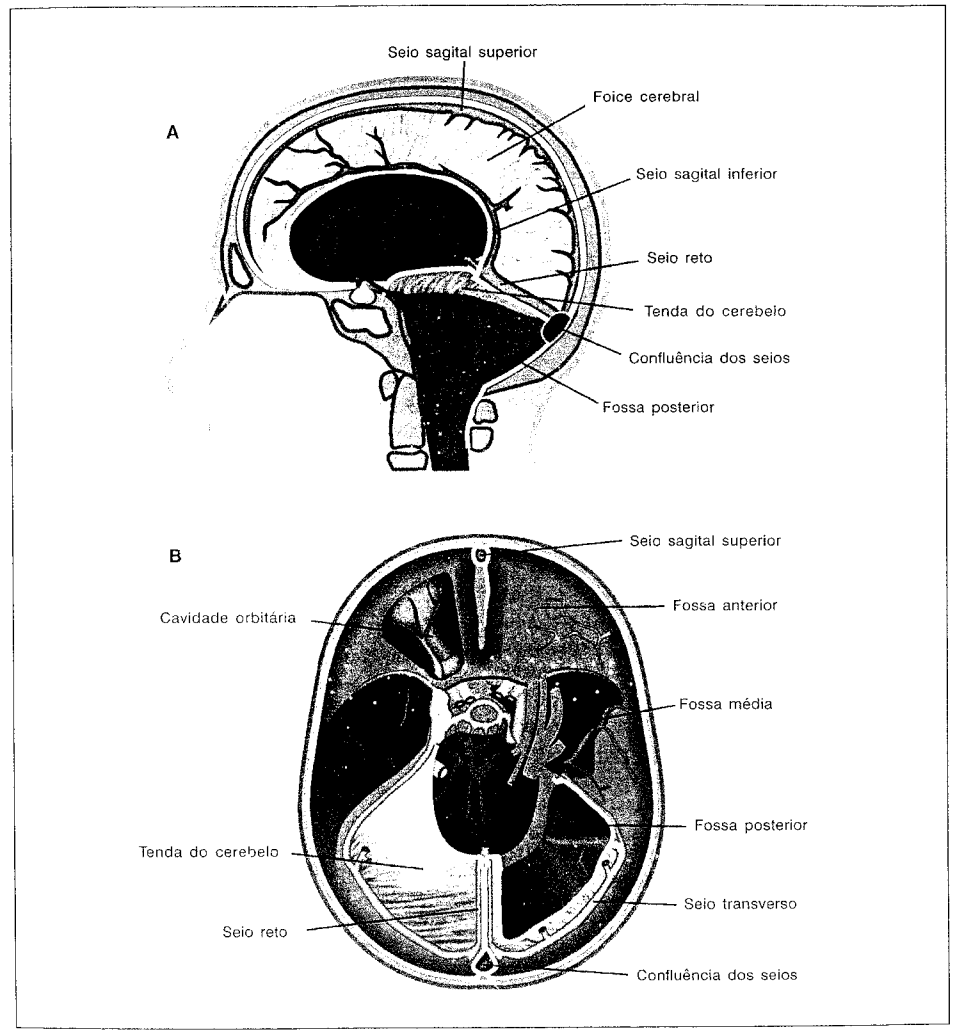

Figs. 1.2a e 1.2b — *Foice do cérebro e tenda do cerebelo (modificada de Netter).*

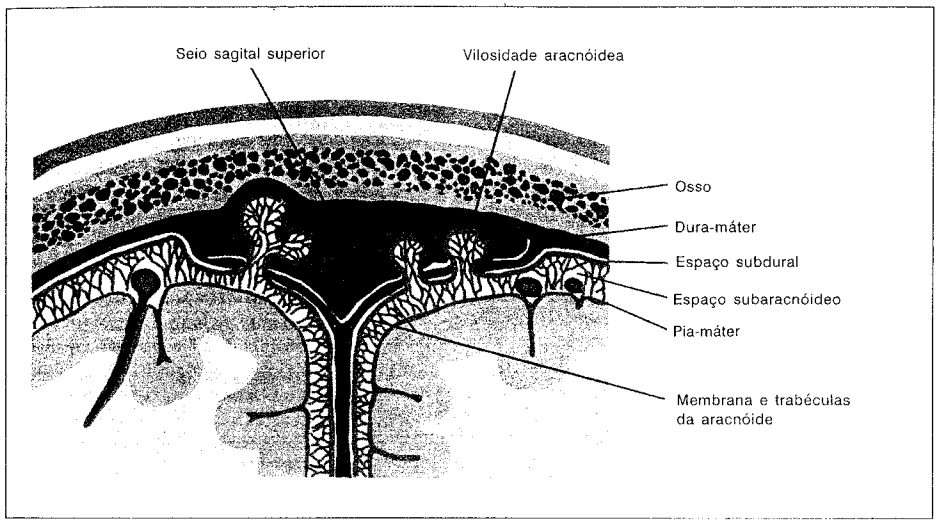

Fig. 1.3 — *Meninges, espaços subdural e subaracnóideo e seio dural (modificada de Netter).*

entre a pia-máter e a aracnóide situa-se o espaço subaracnóideo, onde se encontra o líquido cefalorraquidiano (ou cerebrospinal), que é cruzado por muitas trabéculas aracnóideas que ligam a aracnóide à pia-máter (Fig. 1.3). Geralmente, a aracnóide e a pia-máter estão bem próximas, com exceção de algumas regiões onde elas se afastam, formando cavidades cheias de líquido cefalorraquidiano (LCR) denominadas cisternas. Projeções da aracnóide entram na dura-máter, principalmente nos seios venosos durais, e têm a função de permitir a passagem unidirecional do LCR para o sangue venoso. Estas projeções são denominadas vilosidades aracnóideas, que podem estar agrupadas formando as granulações aracnóideas ou de Pacchioni.

O SNC pode ser dividido em seis partes principais:

1. A medula espinal é a porção mais caudal do SNC, localiza-se no canal raquidiano e é composta pelos segmentos sacrais, lombares, torácicos e cervicais. Cada segmento medular origina fibras nervosas ventrais que formam um par de raízes motoras e recebe um par de raízes dorsais, sensoriais. A união da raiz dorsal e da ventral constitui um nervo espinal de cada lado. Cada raiz sensorial é composta de fibras nervosas provenientes da pele, músculos, tendões, ossos e vísceras originadas do mesmo somito; a raiz motora que se une a ela é constituída por axônios que se destinam a músculos de mesma origem embriológica (Fig. 1.4a e 1.4b).

A substância branca da medula espinal é constituída por conjuntos de axônios ou fibras nervosas agrupadas, que recebem o nome de tratos, e situa-se ao redor da substância cinzenta. Na substância cinzenta, que em secção transversal tem forma de "H", distinguem-se o corno anterior onde se situam os motoneurônios, o corno posterior cujos neurônios relacionam-se às vias sensoriais e a comissura cinzenta, onde se situa o canal central.

2. O bulbo ou medula oblonga é a continuação superior da medula espinal e situa-se logo acima da transição craniovertebral (Fig. 1.5).

3. A ponte situa-se acima do bulbo e tem importantes conexões com o cerebelo, que se localiza posteriormente a ela.

4. O mesencéfalo situa-se acima da ponte, no limite superior da fossa posterior.

A fossa posterior é limitada superiormente pela tenda do cerebelo, formação determinada por projeção da dura-máter para o interior do crânio e, inferiormente, pelo forame magno. O bulbo, a ponte e o mesencéfalo que constituem o tronco cerebral, e o cerebelo, localizam-se na fossa posterior.

No tronco cerebral estão situados núcleos motores e sensitivos de nervos cranianos, tratos ascendentes e descendentes e a formação reticular. Esta é constituída por um conjunto de agrupamen-

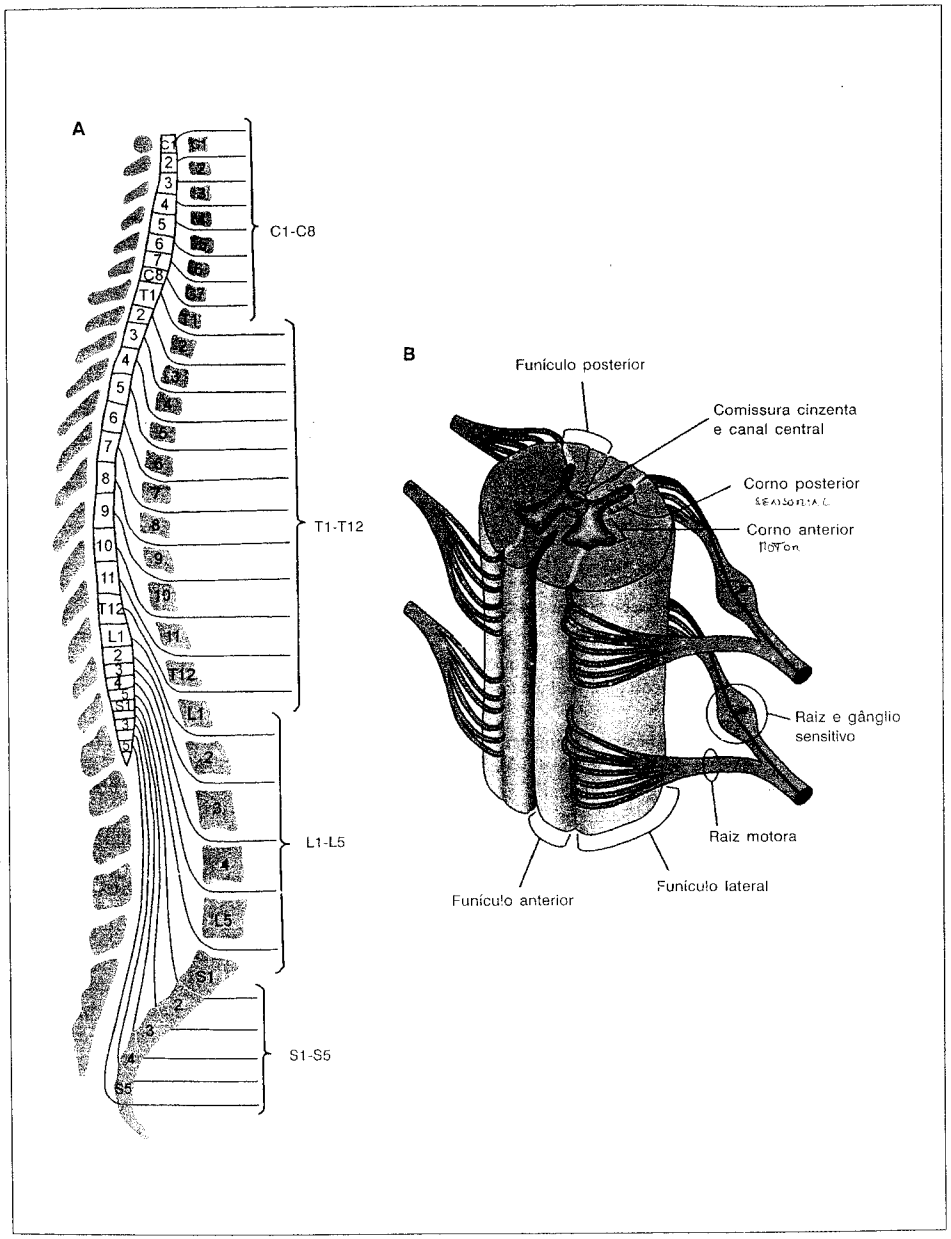

Figs. 1.4a e 1.4b — *Medula espinal e raízes nervosas.*

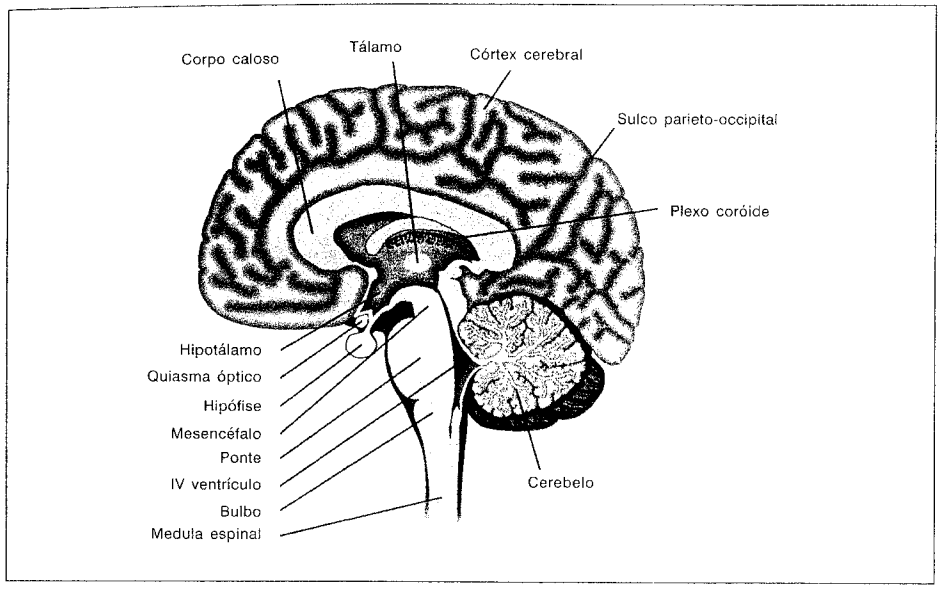

Fig. 1.5 — *Corte sagital do encéfalo, expondo a face medial do hemisfério cerebral direito.*

tos neuronais entremeados a fibras nervosas e que tem importante função de regulação da atividade cerebral e de mecanismos reflexos.

5. O diencéfalo é formado pelo tálamo e hipotálamo (Figs. 1.5 e 1.6). O tálamo é uma grande massa de substância cinzenta que processa a maior parte das informações aferentes que se destinam aos hemisférios cerebrais.

O hipotálamo é a principal estrutura responsável pela manutenção da constância do meio interno. Esta função depende, por um lado, do controle exercido sobre a secreção endócrina e sobre o sistema neurovegetativo e, por outro, da sua participação na regulação de emoções e de alguns comportamentos relacionados ao meio exterior. O hipotálamo é constituí- do por um conjunto de núcleos que se situam na vizinhança do terceiro ventrículo. Os ventrículos são cavidades cheias de LCR localizadas nos hemisférios cerebrais (ventrículos laterais), no diencéfalo (III ventrículo) e no tronco (IV ventrículo). Estas cavidades comunicam-se entre si, permitindo que o LCR formado nos plexos coróides dos ventrículos cerebrais (Figs. 1.5, 1.6 e 1.7) passe para o espaço subaracnóideo através de orifícios localizados no teto do IV ventrículo (ver capítulo 4, "Exames Complementares em Neurologia").

6. Os hemisférios cerebrais são constituídos pela substância branca, pelos gânglios da base e córtex cerebral (Fig. 1.6).

A substância branca é formada por tratos ascendentes, descendentes e pelos tratos que conectam os dois hemisférios, denominados comissurais. Destes, o mais importante é o corpo caloso.

Os principais componentes dos gânglios da base são o núcleo caudado e o putâmen, que constituem o *striatum*, o globo pálido e o núcleo subtalâmico. O *striatum* recebe aferências de quase todo o córtex e, através de conexões com o globo pálido e com o tálamo, envia impulsos nervosos de volta ao córtex.

O córtex cerebral caracteriza-se pela presença de sulcos e fissuras que o dividem nos lobos frontal, temporal, parietal, occipital, insular e límbico (Fig. 1.8). O sulco central limita o lobo frontal do parietal; a fissura de Sylvius separa o lobo temporal dos lobos frontal e parietal; o sulco parieto-occipital (e sua continuação virtual) limita esses dois lobos. O lobo insular, ou ínsula, não pode ser visto na superfície por estar coberto por partes dos lobos frontal, temporal e parietal. O lobo límbico acha-se principalmente na superfície medial do hemisfério, formando uma espécie de anel ao redor do corpo caloso (Fig. 1.9).

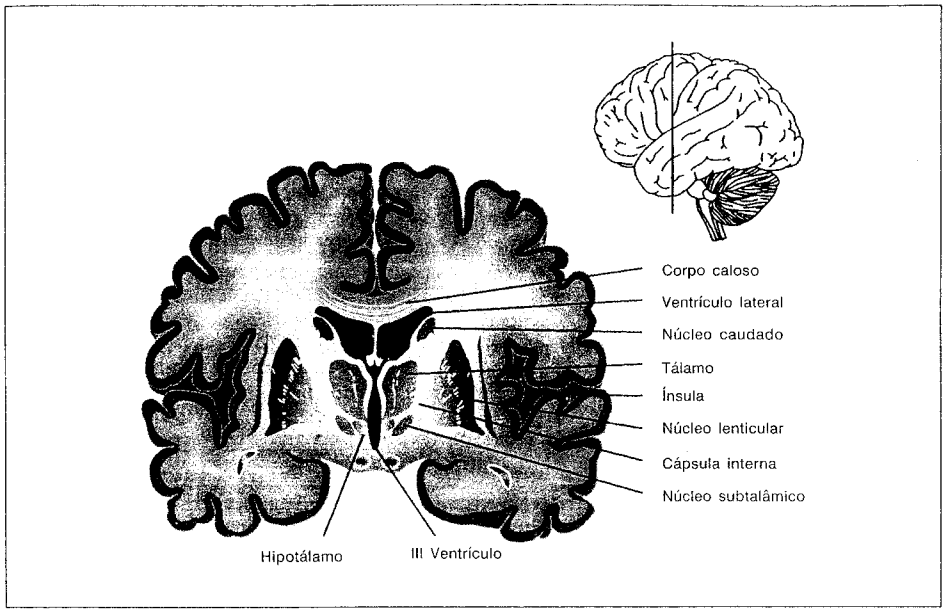

Fig. 1.6 — *Corte frontal dos hemisférios cerebrais (modificada de Kandel et al.).*

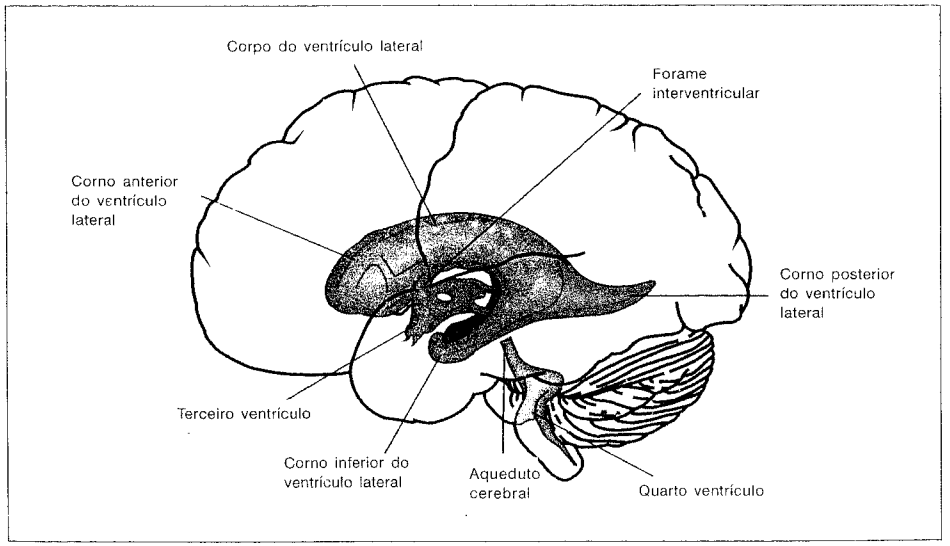

Fig. 1.7 — *Ventrículos: o sentido preferencial do fluxo de LCR é o dos ventrículos laterais, através dos forames intraventriculares para o III ventrículo e deste para o IV através do aqueduto cerebral (ou de Sylvius) (modificada de Netter).*

No córtex distinguem-se as áreas motoras e sensoriais e as áreas de associação (Figs. 1.8 e 1.9). As áreas primárias caracterizam-se por distribuição particular dos neurônios em suas camadas e pela relação praticamente direta que mantêm com o meio externo. São representadas pelo córtex motor, sensorial, somático, visual e auditivo.

As áreas de associação constituem a maior parte do córtex do ser humano e podem ser divididas em unimodais e multimodais.

As áreas de associação unimodais são assim denominadas porque recebem, quase exclusivamente, informações de uma única modalidade sensorial.

Localizam-se ao lado das áreas primárias e são representadas pelas áreas de associação visual, auditiva, táctil e motora. São responsáveis pelo processamento mais elaborado das informações sensoriais que teve início nas áreas primárias ou, no caso da área de associação motora, pela projeção sobre a área motora primária de estímulos responsáveis pela execução de atos motores integrados.

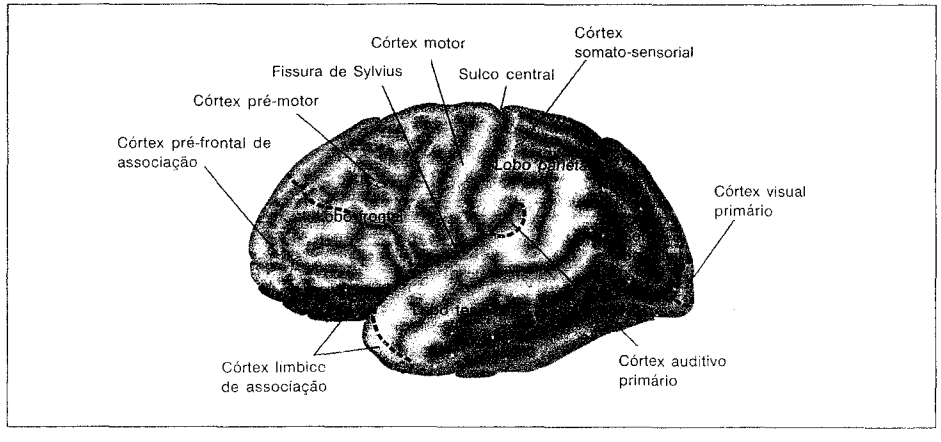

Fig. 1.8 — *Face lateral do hemisfério cerebral.*

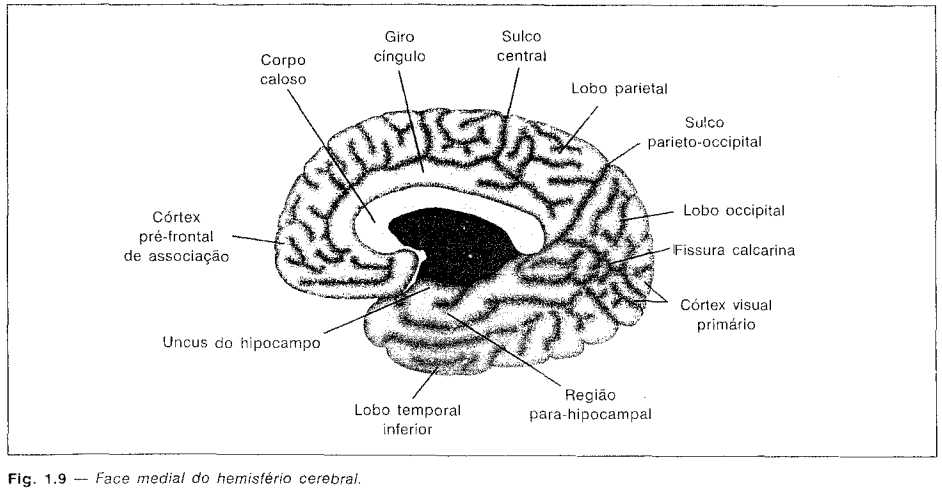

Fig. 1.9 — *Face medial do hemisfério cerebral.*

As áreas de associação multimodais recebem aferências de duas ou mais áreas unimodais e estão envolvidas na integração sensorial. São representadas pelo córtex pré-frontal, pelo córtex da encruzilhada parietotêmporo-occipital e pelo córtex límbico de associação (Figs. 1.8 e 1.9).

Deste modo, as informações sensoriais atingem as áreas primárias, sofrem processamento mais completo nas áreas de associação unimodal e são integradas nas áreas de associação multimodal. Na vertente contrária, as áreas de associação multimodal projetam-se sobre as áreas de associação motora, e estas sobre o córtex motor, onde tem origem o trato corticospinal, que atua direta ou indiretamente sobre os motoneurônios.

Trato Corticospinal (ou Piramidal)

Considerando o nosso exemplo, poderíamos seguir o impulso nervoso eferente desde o córtex motor até os motoneurônios espinais.

Outrora imaginava-se que o trato corticospinal originava-se exclusivamente no giro pré-central ou área motora principal. Sabe-se, atualmente, que suas fibras também têm origem no córtex frontal pré-motor, no giro pós-central onde se situa a área sensitiva principal e no córtex parietal.

Partindo do córtex, onde os neurônios dispõem-se segundo padrão somatotópico bem conhecido, em que os relacionados à inervação da face localizam-se mais lateralmente, os relacionados ao membro inferior mais medialmente, enquanto os vinculados à inervação do membro superior e do tronco ocupam uma posição intermediária, o conjunto de axônios ou fibras entra na substância branca e atravessa o centro semi-oval e a cápsula interna (Fig. 1.10).

As fibras do trato corticospinal ocupam área reduzida do braço posterior da cápsula interna, e em seu trajeto em direção às pirâmides passam pelo pedúnculo mesencefálico e pela base da ponte. A maior parte das fibras cruza para o lado oposto na decussação das pirâmides e se continua como trato corticospinal lateral na medula espinal[1]. As fibras que não decussam continuam-se no trato corticospinal anterior e no trato corticospinal lateral ipsilateral (do mesmo lado).

O trato corticospinal lateral localiza-se na porção lateral da substância branca da medula espinal (funículo lateral) e atua principalmente sobre moto-neurônios responsáveis pela inervação de músculos distais dos membros[2] (Fig. 1.11). As terminações de um axônio do trato corticospinal lateral geralmente conectam-se a poucos motoneurônios, de modo que sua ação pode acarretar movimentos delicados das extremidades.

O trato corticospinal anterior localiza-se no funículo anterior da medula espinal e seus axônios terminam principalmente em motoneurônios localizados em ambos os lados da medula espinal. Esses motoneurônios inervam músculos axiais e proximais dos membros de ambos os lados do corpo (Fig. 1.11).

Na fase aguda de lesão extensa do trato piramidal, que quase sempre está associada à lesão de outros tratos situados muito próximos a ele, ocorre hemiplegia contralateral. Com o passar do tempo, há melhora da força muscular nas porções proximais dos membros, persistindo paresia intensa ou plegia das porções mais distais. O predomínio distal de déficit motor na síndrome piramidal é explicado pela inervação quase exclusivamente contralateral das porções distais dos membros e pela inervação bilateral das porções proximais.

Outros Tratos Encefalospinais

Parte dos sinais que são atribuídos à lesão exclusiva do trato corticospinal depende, provavelmente, de comprometimento associado de outros tratos encefalospinais que se situam próximos a ele. Como no ser humano o trato corticospinal é muito mais importante que os demais, a denominação síndrome piramidal tornou-se consagrada pelo uso.

Alguns tratos encefalospinais dispõem-se na medula espinal de modo semelhante ao corticospinal anterior, ou seja: seus axônios trafegam pelo funículo anterior da medula e se conectam a motoneurônios localizados de ambos os lados da medula espinal, que são responsáveis pela inervação de músculos axiais

[1] O termo decussação deriva do latim *deca*, dez. Como em algarismos romanos é representado por X, decussação tem o significado de cruzamento. De modo análogo, a letra grega c (qui) deu origem a quiasma, que também significa cruzamento.

[2] Algumas fibras terminam diretamente (monossinapticamente) nos motoneurônios, mas a maioria conecta-se a interneurônios que atuam sobre os motoneurônios.

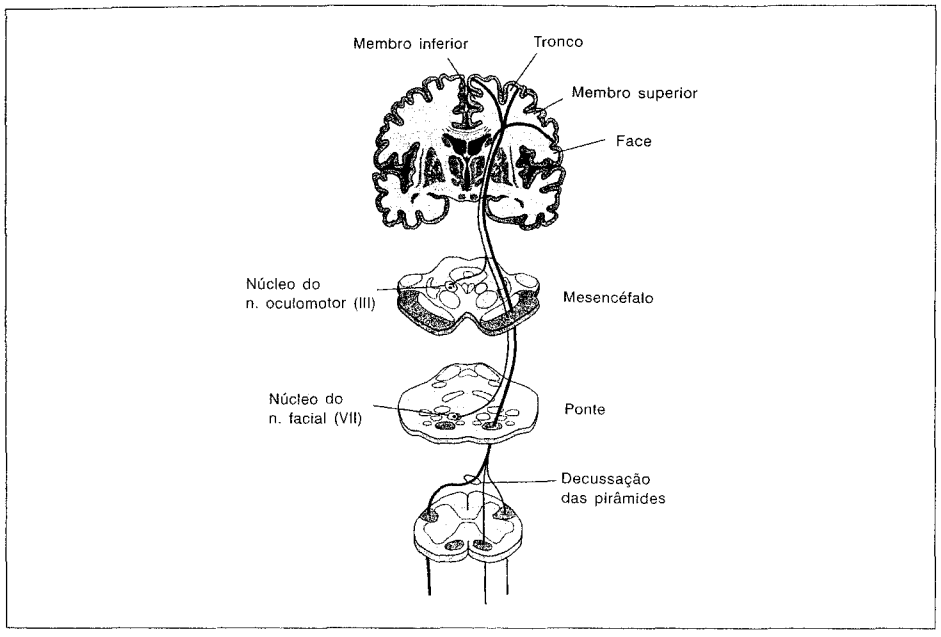

Fig. 1.10 — *Trato corticospinal.*

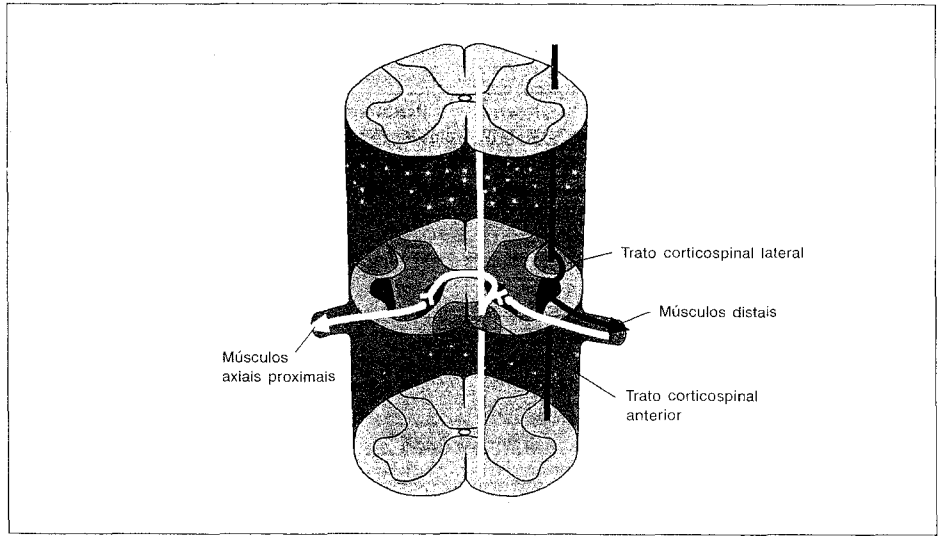

Fig. 1.11 — *Terminações dos tratos corticospinais lateral e anterior.*

e proximais. Alguns desses tratos originam-se de núcleos vestibulares e da formação reticular. A distribuição das terminações dos axônios desses tratos é divergente, de modo que um axônio pode atuar sobre diversos segmentos medulares. Por exemplo, um mesmo axônio pode atuar sobre motoneurônios localizados na medula cervical e lombar.

A distribuição divergente das terminações desses tratos é bastante apropriada para as correções posturais e para os movimentos de orientação reflexa de que geralmente necessitam e contrações simultâneas de músculos relativamente distantes entre si. As projeções corticais sobre os neurônios que dão origem a esses tratos têm pouca importância, de modo que estão relacionados à movimentação involuntária. Não são conhecidas síndromes clínicas que possam ser atribuídas a lesões isoladas desses tratos.

Voltando ao nosso exemplo, a monoparesia crural direita que estamos estudando poderia depender de lesão de neurônios motores superiores, ou seja, poderia fazer parte de síndrome piramidal. Mas poderia ser causada por lesão de motoneurônios. Para verificar se o déficit motor decorre de lesão dos neurônios motores superiores ou dos inferiores, é necessário examinar os reflexos miotáticos e o tono muscular.

Reflexo Miotático (ou Reflexo Profundo)

É a contração brusca do músculo quando este é submetido a um estiramento rápido. Tem por base o arco reflexo (Fig. 1.12).

O estiramento rápido do músculo produzido pela percussão do tendão através do martelo de reflexos estimula receptores situados em seu interior — os fusos musculares. São gerados impulsos que trafegam com grande velocidade por fibras nervosas grossas e bastante mielinizadas, que são os prolongamentos periféricos dos neurônios situados no gânglio espinal[3]. Os prolongamentos centrais desses neurônios formam as raízes dorsais e se conectam monossinapticamente a motoneurônios da coluna cinzenta anterior da medula. A estimulação dos motoneurônios provoca a contração do músculo estirado. Concomitantemente, são estimulados interneurônios que inibem motoneurônios destinados a músculos antagonistas e interneurônios que excitam motoneurônios destinados a músculos agonistas ao estirado.

Arreflexia ou hiporreflexia ocorre quando há comprometimento dos elementos que constituem o arco reflexo. São observados nas miopatias, nas lesões dos motoneurônios ou em afecções da alça aferente do arco, formada pelos axônios do neurônio pseudounipolar.

Na síndrome piramidal, os reflexos tornam-se exaltados porque os motoneurônios tornam-se hiperativos. Portanto, em condições normais alguns dos tratos encefalospinais exercem ação inibitória sobre o arco reflexo[4]. A lesão desses tratos ocasiona os denominados sinais de liberação piramidal, entre os quais a hiper-reflexia é o mais marcante.

Existe considerável variação individual na intensidade dos reflexos profundos. Em alguns indivíduos normais os reflexos são muito pouco ativos, sem qualquer valor patológico; em outros, os reflexos são normalmente vivos. A intensidade pode variar bastante no mesmo indivíduo em função do estado emocional. Tem maior valor clínico a presença de assimetrias entre os reflexos ou o encontro de outros sinais patológicos associados.

Na síndrome piramidal é comum constatar-se a presença de clonos e de reflexos policinéticos associados à exaltação dos reflexos profundos.

O reflexo é denominado policinético quando uma única percussão determina contrações repetidas do mesmo grupo muscular.

O clono é observado quando um músculo é alongado passivamente de modo brusco e este alongamento é mantido pelo examinador. Ocorrem contrações repetidas do grupamento muscular alongado que tendem a persistir enquanto o examinador mantiver o alongamento. De fato, o primeiro estiramento provoca a primeira contração reflexa e, como o examinador tenta manter o músculo alongado, existe novo estiramento ao qual se segue nova contração, de modo sucessivo e ritmado. Clonos são mais facilmente provocados nos pés, nas rótulas e na mandíbula.

---

[3] Um agrupamento de neurônios situado fora do neuro-eixo é denominado *gânglio*. Quando o agrupamento neuronal localiza-se no interior do SNC, recebe a denominação *núcleo*.

[4] Além dos motoneurônios que se destinam às fibras musculares esqueléticas comuns, denominados *alfa*, existem motoneurônios menores, denominados *gama*, que inervam as fibras dos fusos musculares. Em algumas condições clínicas, o aumento ou a diminuição da atividade dos motoneurônios gama pode acarretar hiper ou hiporreflexia, respectivamente.

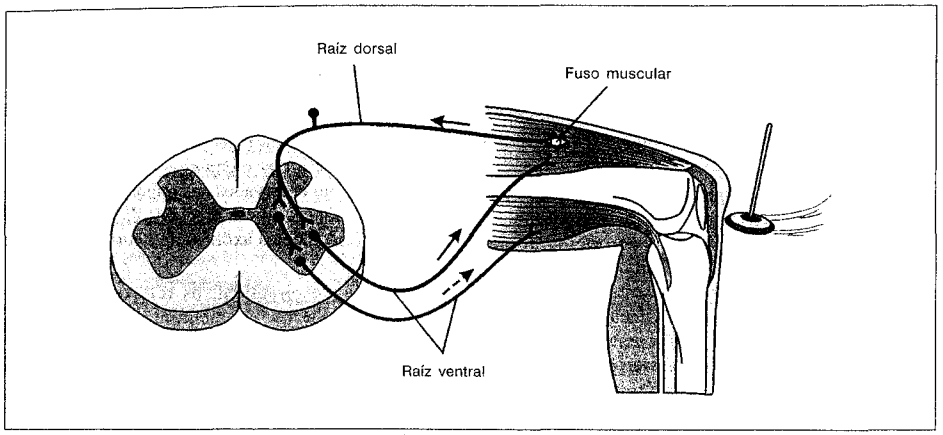

Fig. 1.12 — *Vias do arco reflexo.*

Tono Muscular

Em condições normais, os músculos apresentam certo grau de tono que pode ser examinado pela inspeção, palpação ou pela movimentação passiva.

Na síndrome piramidal freqüentemente há hipertonia porque a mobilização passiva estimula os fusos musculares e, através do arco reflexo, os motoneurônios. Como estes estão hiperativos, a contração reflexa é mais acentuada que em condições normais. A hipertonia que ocorre nas lesões dos neurônios motores superiores é denominada hipertonia espástica ou *espasticidade*. Como os fusos musculares são mais sensíveis ao estiramento rápido do músculo, a hipertonia é mais evidente quando os músculos são mobilizados com maior velocidade e, inversamente, menos evidente se os músculos forem mobilizados lentamente.

Na espasticidade pode ser constatado o *sinal do canivete*. O estiramento passivo do músculo espástico encontra grande resistência inicial que cessa bruscamente, de modo semelhante ao que ocorre ao se abrir ou fechar um canivete. A redução brusca de resistência deve-se à estimulação de outro tipo de receptor contido nos fusos musculares e de outros mecanoceptores que provocam a inibição reflexa dos músculos submetidos ao estiramento.

Nas lesões musculares ou dos motoneurônios ocorre hipotonia, pois o reflexo ao estiramento está reduzido ou abolido.

Entretanto, alterações do tono muscular podem ser encontradas em outras condições. Assim, por exemplo, existe hipertonia na moléstia de Parkinson. Nesta doença, a resistência independe da velocidade com que os segmentos são mobilizados, pois não há exaltação dos reflexos profundos. O estiramento lento do músculo encontra resistência aumentada que se reduz e volta a se opor ao movimento sucessivamente, de modo semelhante ao que se observa quando se movimenta uma engrenagem defeituosa. Esta resistência de intensidade oscilante caracteriza o *sinal da roda denteada* e depende da ação de um receptor situado na junção entre o músculo e o tendão e que é sensível à tensão muscular — o órgão neurotendíneo. Quando o examinador mobiliza o músculo hipertônico há um aumento da tensão muscular, estimulando o órgão neurotendíneo, que, através de reflexo polissináptico, inibe os motoneurônios do músculo envolvido, que se relaxa. Este relaxamento é de duração muito curta, de modo que o músculo retorna a seu estado inicial e, se o examinador continuar a mobilizá-lo, irá notar novo aumento da resistência e nova redução em ciclos sucessivos.

A hipotonia também não é exclusiva das lesões do arco reflexo, pois ocorre em síndromes cerebelares, nas fases agudas de lesão dos neurônios motores superiores e em algumas síndromes extrapiramidais.

Além dos reflexos profundos e do tono muscular, o exame dos reflexos superficiais é muito importante em neurologia.

Reflexos Superficiais (ou Exteroceptivos)

Nestes reflexos são estimuladas áreas da pele ou de mucosas e observam-se contrações musculares. São reflexos polissinápticos e que se esgotam se pesquisados repetidamente.

Reflexo Cutaneoplantar

A estimulação da planta do pé com um estilete, no sentido póstero-anterior, provoca movimentação do hálux e dos artelhos. Durante o primeiro ano de vida, a resposta observada é a extensão (flexão dorsal) do hálux, acompanhada ou não pela dos outros artelhos.

Após o primeiro ano, a estimulação causa flexão plantar dos artelhos. A resposta é mais nítida quando se estimula a parte medial da planta do pé. Portanto, no indivíduo adulto normal observa-se o reflexo cutaneoplantar em flexão.

Quando ocorre lesão dos neurônios motores superiores, volta a se manifestar padrão semelhante ao observado no primeiro ano de vida: a estimulação da planta do pé, especialmente quando aplicado na margem externa, acarreta extensão (flexão dorsal) lenta do hálux. Este é o reflexo cutaneoplantar em extensão ou sinal de Babinski.

Em condições normais, o trato corticospinal inibe a resposta em flexão dorsal. No primeiro ano de vida, como este trato ainda não está plenamente desenvolvido, devido basicamente à mielinização incompleta, não ocorre inibição. À medida que a mielinização vai se processando, a resposta torna-se inicialmente variável para, no final do primeiro ano, assumir definitivamente o padrão em flexão plantar. É interessante notar que, no momento em que a criança começa a andar, indicando que o sistema motor tem bem adiantado seu desenvolvimento, o reflexo cutaneoplantar adquire o padrão normal do adulto.

O encontro do sinal de Babinski a partir do segundo ano de vida indica lesão do trato corticospinal.

Reflexos Cutâneo-abdominais

A estimulação da pele da parede abdominal acarreta contração dos músculos, causando desvio da linha alba e da cicatriz umbilical para o lado estimulado.

Esses reflexos dependem da integridade do trato corticospinal e não são mais obtidos quando há lesão piramidal. Portanto, comportam-se de modo oposto aos reflexos profundos, pois enquanto estes exaltam-se nas lesões dos tratos descendentes, os cutâneo-abdominais são abolidos.

Como diversas condições comuns podem dificultar a pesquisa desses reflexos, tais como obesidade e cicatrizes cirúrgicas, tem maior valor a presença de assimetria entre os hemicorpos que sua ausência bilateral.

Recapitulação

Voltando ao exemplo proposto, em que havia monoparesia crural direita, de predomínio distal, discutiremos duas possibilidades.

Síndrome Piramidal

O exame poderia ter evidenciado monoparesia, hipertonia espástica, exaltação dos reflexos e sinal de Babinski em membro inferior direito e abolição dos reflexos cutâneo-abdominais à direita.

Este conjunto de sinais caracteriza a síndrome piramidal.

Mas em que altura ou nível estaria a lesão?

Para que a síndrome piramidal afete todo o membro inferior, causando hiper-reflexia e sinal de Babinski, o comprometimento deve situar-se acima dos segmentos onde se localizam os motoneurônios que inervam o membro inferior. Logo, deve situar-se acima de L1.

Como os reflexos cutâneo-abdominais são integrados nos segmentos medulares T6 a T12, a lesão dos tratos descendentes deve situar-se acima de T6 para que sejam abolidos.

A ausência de paresia braquial não indicaria que o comprometimento se situa abaixo da medula cervical?

Não, pois é claro que uma lesão acima da medula cervical poderia poupar as fibras que se destinam ao membro superior. Por exemplo, se apenas a porção medial do hemisfério esquerdo fosse afetada, poderia haver monoparesia crural direita, sem que o membro superior fosse envolvido.

Seria possível afirmar apenas que há lesão dos neurônios motores superiores acima de T6.

Síndrome Motora Periférica

O exame poderia ter evidenciado monoparesia, hipotonia, abolição dos reflexos profundos e atrofia muscular em membro inferior direito, reflexos cutâneo-abdominais presentes e cutaneoplantar em flexão.

Esses dados caracterizam a síndrome motora periférica e indicam que a lesão situa-se em músculos ou nos motoneurônios (a possibilidade de afecção da junção neuromuscular seria muito improvável no exemplo proposto).

A razão da atrofia muscular nas miopatias é evidente. Nas lesões dos motoneurônios, a atrofia é algumas vezes muito intensa, como na poliomielite e em alguns casos de neuropatia diabética. Evidentemente, essa atrofia não decorre apenas do desuso, pois neste caso seria igualmente intensa nas lesões dos neurônios motores superiores.

Sabe-se que existe fluxo bidirecional de substâncias ao longo do axônio, denominado fluxo axoplasmático. É provável que substâncias essenciais ao trofismo sejam transportadas até as terminações nervosas e, através da placa motora, às fibras musculares.

A distinção entre moléstia primariamente muscular ou do motoneurônio não seria possível com os dados apresentados até aqui. Sabe-se que nas miopatias o déficit é usualmente proximal e simétrico, o que torna esta possibilidade menos provável no caso em questão.

Nas lesões dos motoneurônios podem surgir *fasciculações*, que são contrações involuntárias de uma unidade motora. São visíveis e perceptíveis pelo paciente como pequenas contrações arrítmicas de parte de um músculo, mas não provocam deslocamento do segmento afetado porque a tensão desenvolvida é insuficiente. É oportuno distingui-las das fibrilações que são contrações de fibras musculares desnervadas que também ocorrem nas lesões dos motoneurônios. Como na fibrilação contraem-se apenas fibras musculares isoladas, não há fenômeno visível ou perceptível: fibrilação é um sinal detectado apenas através de eletromiografia.

Uma Situação Particular: o Choque Medular

A distinção entre síndrome piramidal e síndrome periférica pode ser difícil na fase aguda das lesões medulares, quando se verifica o choque medular ou espinal.

Imediatamente após secção transversa da medula, que pode ser causada por trauma, ferimento por arma, compressão ou inflamação, há paralisia completa e abolição de todas as respostas reflexas abaixo da lesão.

A razão da arreflexia não é bem conhecida, mas seguramente está ligada à suspensão abrupta de todo controle supraspinal sobre o arco reflexo.

A distinção da síndrome motora periférica é mais difícil nesta situação, porque em ambas há hipotonia e arreflexia. Há alguns dados que apontam para a lesão do SNC como anestesia completa abaixo do nível da lesão e a presença de retenção urinária e fecal.

A fase de choque medular dura, em média, três semanas, mas pode extinguir-se em poucos dias ou persistir durante meses.

Na fase aguda de uma lesão encefálica também pode ocorrer um período de "choque", em que há hipotonia e arreflexia do hemicorpo afetado podendo persistir por dois ou três dias. O comprometimento de um hemicorpo, mesmo na ausência de sinais de liberação piramidal, sugere lesão do SNC.

Tabela 1.1
Síndromes Motoras Deficitárias

	Tono	*Reflexos*	*Trofismo*	*Outros*
	Aumentado	Hiperativos	Normal (ou pouco afetado)	S. Babinski Cutâneo-abdominais abolidos
	Reduzido	Hipoativos	Amiotrofia	Fasciculações (em lesões de motoneurônios)

Topografia Lesional

A diferenciação entre síndrome motora periférica e síndrome piramidal não encerra o diagnóstico topográfico. A síndrome piramidal pode decorrer de lesões situadas desde o córtex até a medula espinal, e a síndrome motora periférica pode ser devida à lesão do motoneurônio, da junção neuromuscular ou dos músculos. Para estabelecer a localização exata do processo patológico, são necessários dados adicionais. Lesões situadas em diversos pontos podem provocar, além do déficit motor, distúrbios de sensibilidade. A presença de tais distúrbios, bem como sua distribuição, pode ajudar muito no diagnóstico topográfico. Passaremos, então, a estudá-los.

DISTÚRBIOS DA SENSIBILIDADE

Nosso contato com o meio exterior realiza-se através dos receptores sensoriais. Neles, os estímulos são transformados em impulsos nervosos e atingem o SNC.

É possível distinguir três categorias de sensibilidade: exteroceptiva, proprioceptiva e interoceptiva.

Os sistemas exteroceptivos são responsáveis pela sensibilidade a estímulos externos e incluem a visão, a audição, o olfato, o paladar e a sensibilidade cutânea.

Os sistemas proprioceptivos relacionam-se às noções de posição do corpo no espaço e dos segmentos do corpo em relação aos demais.

Os sistemas interoceptivos responsabilizam-se pela sensibilidade a estímulos provenientes de vísceras, vasos sangüíneos e outras estruturas internas.

Cada sistema sensorial é organizado de modo particular e há considerável redundância entre eles.

Por ora, vamos nos interessar apenas pelos sistemas exteroceptivo somático e proprioceptivo.

Sensibilidade Exteroceptiva Somática

O sistema exteroceptivo somático é responsável pela sensibilidade cutânea a estímulos dolorosos, térmicos e por parte da sensibilidade tátil.

Os estímulos aplicados no tronco e membros trafegam como impulsos nervosos através dos prolongamentos periféricos do neurônio do gânglio espinal. São fibras nervosas relativamente finas, com velocidades de condução baixas e que, através do prolongamento central do neurônio do gânglio espinal, entram na constituição da raiz dorsal e espinal.

Os axônios dos neurônios do corno posterior cruzam para o lado oposto e ascendem pela porção anterolateral da medula espinal (Fig. 1.13), como trato espinotalâmico lateral. Após sinapse no tálamo, os impulsos destinam-se às áreas sensitivas somáticas do córtex cerebral.

Os estímulos aplicados na face e mucosas oral, nasal e da conjuntiva acarretam impulsos que trafegam pelo nervo trigêmeo e, após ingressar na ponte, adquirem trajeto descendente até o núcleo do trato espinal do trigêmeo. Após sinapse nesse núcleo, as fibras cruzam para o lado oposto e caminham junto com as do trato espinotalâmico lateral.

O sistema exteroceptivo somático é responsável primordialmente pelas sensibilidades dolorosa e térmica e pelo tato grosseiro, não discriminativo.

A lesão do trato espinotalâmico lateral determina anestesia térmica e dolorosa da região do corpo situada abaixo e contralateralmente à lesão. A sensibilidade tátil é pouco afetada, pois depende também das vias da sensibilidade proprioceptiva.

O trato espinotalâmico lateral é o mais importante entre os tratos ascendentes que conduzem estímulos dolorosos, mas não é o único. Existem fibras que não atingem diretamente o tálamo porque se conectam com neurônios da formação reticular do tronco cerebral. Constituem o trato espino-reticular ou espino-reticulotalâmico. Outras destinam-se a núcleos talâmicos que se projetam de modo difuso sobre o córtex cerebral e não apenas para as áreas sensoriais. Enquanto o trato espinotalâmico lateral parece ser responsável pela sensação de dor aguda e bem localizada, esses outros tratos relacionam-se às sensações de dor difusa e prolongada. Há, ainda, fibras que se projetam sobre partes do sistema límbico ou sobre o hipotálamo e que contribuem para o componente afetivo da dor e para as respostas neurovegetativas.

Sensibilidade Proprioceptiva

Os sistemas proprioceptivos ou da sensibilidade profunda são responsáveis pela sensibilidade cinético-postural, vibratória, à pressão profunda, dolorosa à compressão profunda e pela localização e discriminação tácteis. A sensibilidade cinético-postural é

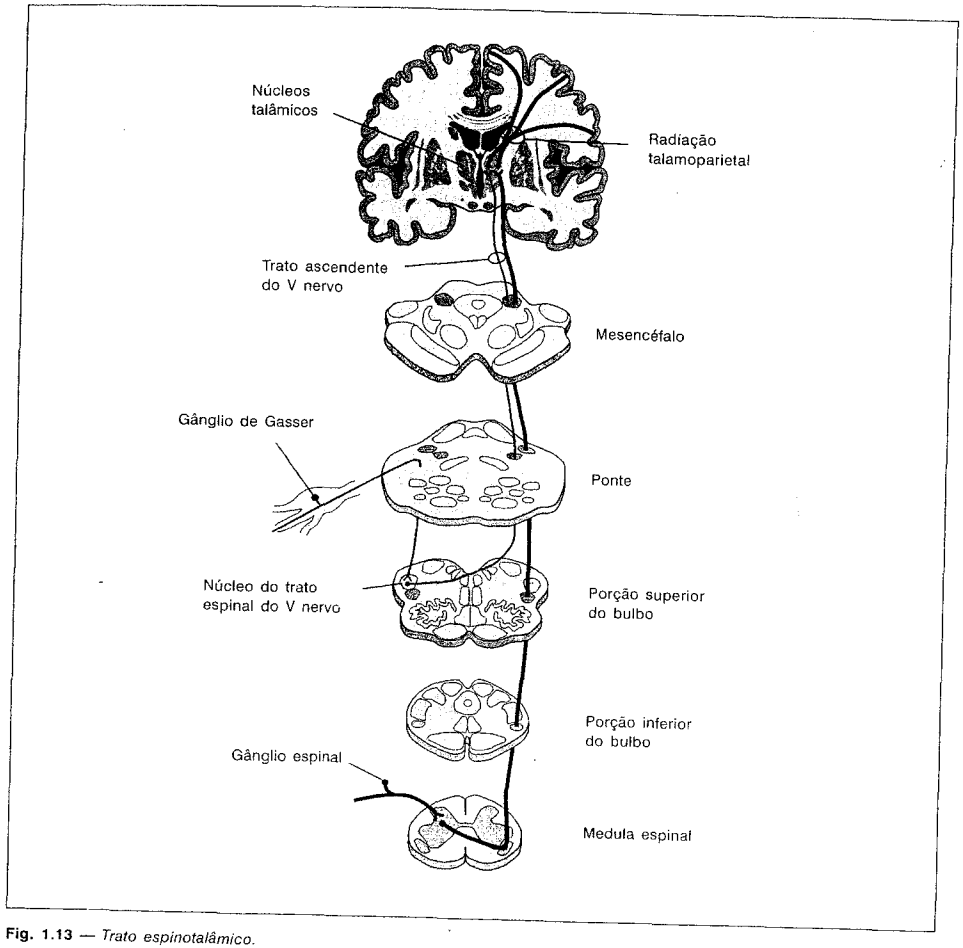

Fig. 1.13 — *Trato espinotalâmico.*

responsável pela noção de posição e da velocidade de deslocamento dos segmentos do corpo.

Os receptores situam-se nas cápsulas articulares, músculos, derme e subcutâneo. Os impulsos são conduzidos por fibras grossas, de velocidade de condução alta. As vias da sensibilidade profunda estão esquematizadas na Fig. 1.14. Os impulsos que têm origem no membro inferior e porção inferior do tronco atingem as raízes dorsais e ascendem do mesmo lado da medula até atingirem o núcleo grácil situado no bulbo. Os impulsos provenientes da porção superior do tronco e do membro superior ascendem também ipsilateralmente até o núcleo cuneiforme, localizado no bulbo.

Dos núcleos grácil e cuneiforme partem fibras que cruzam para o lado oposto ainda na porção inferior do bulbo e constituem o trato denominado lemnisco (do grego *lemnískos*, fita) medial que atinge o tálamo. Do tálamo partem axônios que se dirigem às áreas sensitivas somáticas do córtex cerebral.

Os impulsos que se originam na face trafegam pelo nervo trigêmeo e atingem o núcleo sensitivo

principal e o núcleo mesencefálico (não representado na Fig. 1.14). Após sinapse, têm trajeto semelhante ao do lemnisco medial.

A lesão das vias da sensibilidade proprioceptiva causa distúrbios da sensibilidade profunda da região do corpo abaixo e do mesmo lado da lesão quando esta situar-se na medula. Quando a lesão estiver acima do cruzamento das fibras, ou seja, acima da porção inferior do bulbo, o déficit de sensibilidade profunda será contralateral à lesão.

Distúrbios Mais Comuns da Sensibilidade

As alterações de sensibilidade podem ser divididas em subjetivas e objetivas.

Entre as alterações subjetivas estão compreendidas as *parestesias*, que são sensações espontâneas de dor, adormecimento, formigamento, de picadas de dor ou de queimação, as *hiperestesias*, que correspondem a aumento da intensidade e/ou da duração da sensação produzida por um estímulo, e a *alodínia* em que existe sensação de dor produzida por estímulos que normalmente não a provocam.

As alterações objetivas são aquelas detectadas ao exame e incluem as anestesias e hipoestesias. É freqüente que alterações subjetivas e objetivas coexistam.

Vamos apresentar os tipos mais comuns de distúrbios de sensibilidade em função da topografia lesional.

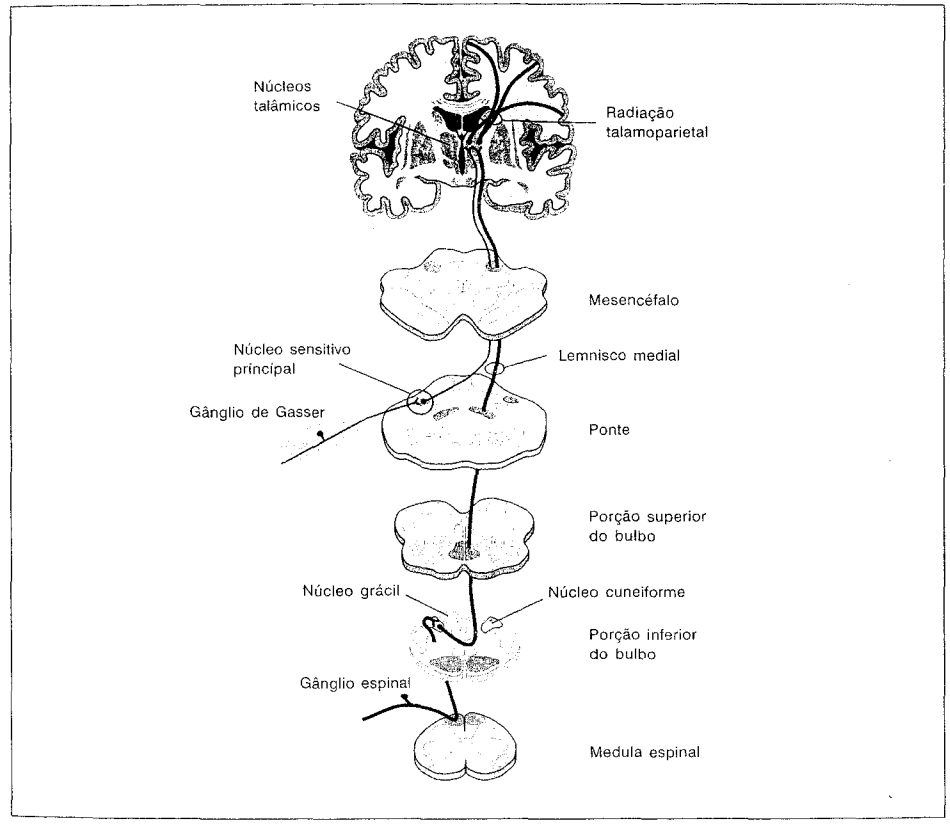

Fig. 1.14 — *Vias da sensibilidade profunda.*

Lesões Periféricas

Na lesão de um *nervo periférico* ocorre anestesia no território cutâneo sob sua inervação. Por exemplo, uma lesão traumática do nervo fibular no nível do colo da fíbula causa paresia da dorsiflexão do pé e dos artelhos e anestesia ou hipoestesia na face lateral da perna e no dorso do pé. A extensão da área de anestesia pode variar muito entre indivíduos em virtude da intensidade da superposição de territórios entre nervos vizinhos, que é inconstante.

Na lesão de uma raiz nervosa pode-se observar a clássica hipoestesia "em faixa" acometendo parte do dermátomo que corresponde à área cutânea derivada do mesmo somito que a raiz (Fig. 1.15). A anestesia poderá não ser perceptível na lesão de uma única raiz, devido à superposição de territórios, que é ainda mais intensa do que a verificada entre os nervos.

Nas lesões periféricas, o distúrbio de sensibilidade é sempre ipsilateral à lesão, pois não há cruzamento de fibras no sistema nervoso periférico.

O distúrbio mais comum em lesões do sistema nervoso periférico é a hipoestesia "em bota e luva" (Fig. 1.16), característico das polineuropatias. A simetria e a distribuição distal do déficit, que também podem afetar a motricidade, são explicadas pela maior susceptibilidade dos axônios mais longos a distúrbios metabólicos, tóxicos ou carenciais. Como o axônio necessita de substâncias que são transportadas do corpo celular do neurônio até suas terminações, é simples entender por que, em alguns condições desfavoráveis, as porções distais dos nervos mais longos apresentam distúrbios funcionais e anatômicos mais intensos e mais precoces.

Em algumas condições patológicas, as fibras nervosas mais finas que conduzem as sensibilidades térmica e dolorosa são acometidas com maior intensidade. Por exemplo, na amiloidose primária e na hanseníase pode ocorrer predomínio do déficit das sensibilidades exteroceptivas. Em outras condições, são as fibras grossas as mais intensamente comprometidas, como na tabes dorsal, em que a lesão localiza-se nas raízes dorsais, ou em alguns tipos de polineuropatia diabética.

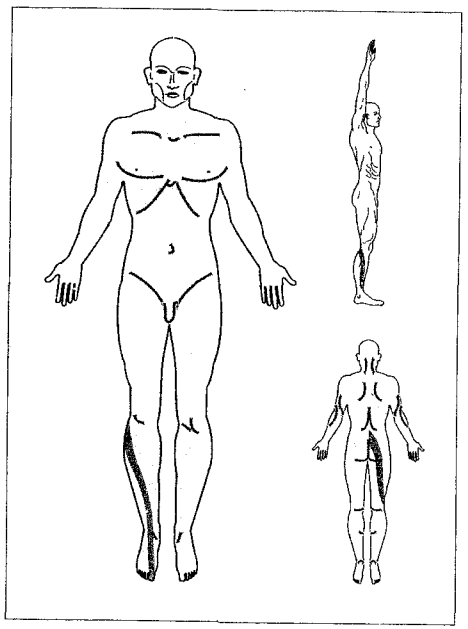

Fig. 1.15 — *Hipoestesia em faixa (radiculopatia).*

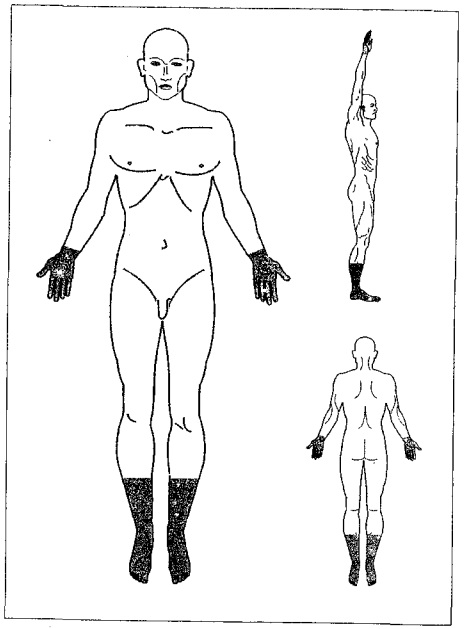

Fig. 1.16 — *Hipoestesia "em bota e luva" (polineuropatia).*

Lesões do SNC

As lesões da *medula espinal* ocasionam síndromes sensitivas que são comuns e peculiares.

Secção Medular

Na secção medular transversa e completa ocorre anestesia para todas as formas de sensibilidade abaixo da lesão, além de distúrbios motores e neurovegetativos (Fig. 1.17). Usamos a denominação "nível de anestesia" para indicar a região de transição entre a ausência e a presen-ça da sensibilidade. Assim, nível de anestesia em T10 indica que há anestesia abaixo da cicatriz umbilical.

Hemisseção Medular

Quando ocorre secção transversa de uma hemimedula há, abaixo da lesão: a) síndrome piramidal do mesmo lado da lesão porque a decussação do trato piramidal ocorre na transição bulboespinal; b) abolição da sensibilidade profunda do mesmo lado da lesão porque suas vias decussam o bulbo e c) anestesia térmica e dolorosa do lado oposto ao da lesão porque suas vias cruzam para o lado oposto logo após penetrarem na medula espinal (Fig. 1.18).

Lesão dos Cordões Posteriores

O comprometimento isolado dos funículos (ou cordões) posteriores causa distúrbio da sensibilidade profunda abaixo da lesão. O quadro clínico é similar ao observado nas lesões periféricas de fibras grossas, mas nas lesões periféricas há diminuição dos reflexos profundos, pois a via aferente do arco reflexo é constituída por fibras grossas.

Dissociação Siringomiélica

Na siringomielia, em que se forma uma cavidade cística a partir da região central da medula ou em processos tumorais intramedulares que se desenvolvem próximos ao canal central, pode ocorrer redução da sensibilidade exteroceptiva com distribuição "suspensa" (Fig. 1.19). A cavidade cística ou o tumor localizado

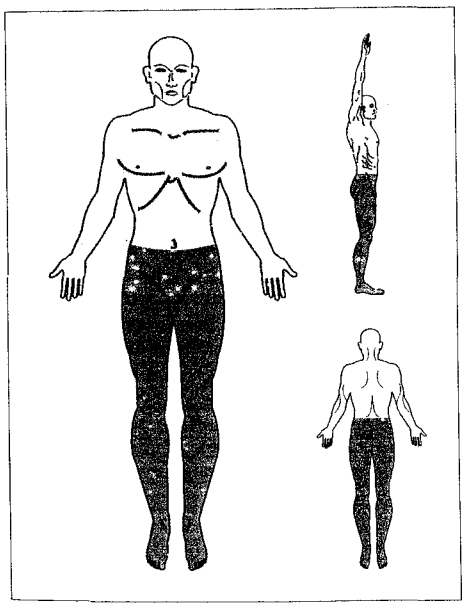

Fig. 1.17 — *Distúrbio de sensibilidade com "nível de anestesia" (lesão medular).*

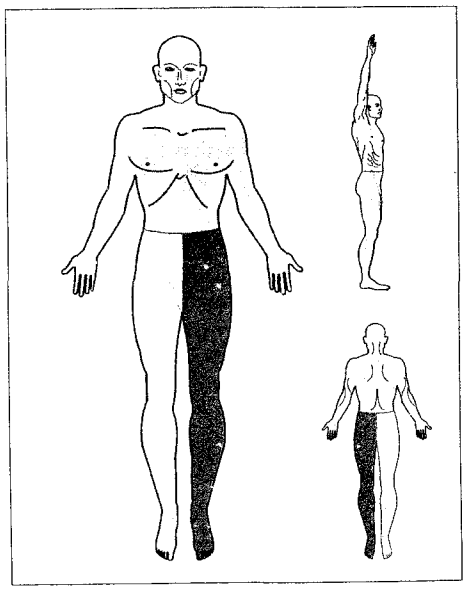

Fig. 1.18 — *Anestesia ipsilateral para formas de sensibilidade profunda contralateral para sensibilidade superficial (hemissecção medular).*

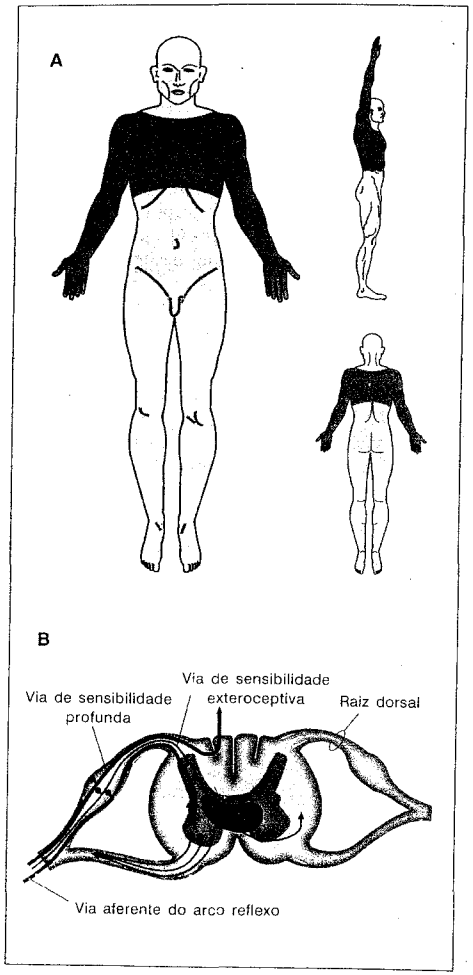

Fig. 1.19 — *Cavidade siringomiélica e anestesia suspensa.*

próximo à comissura cinzenta podem lesar as fibras da sensibilidade exteroceptiva que cruzam nessa região, poupando as fibras da sensibilidade profunda. O distúrbio de sensibilidade é bilateral e mais freqüentemente envolve as porções altas do tronco e os membros superiores porque a cavidade cística usualmente se estende por poucos centímetros ao longo do eixo longitudinal da medula e tende a localizar-se na medula cervical e porção superior da torácica.

Lesões do Tronco Cerebral

No tronco cerebral, se a lesão situar-se acima da decussação do lemnisco medial e afetar as vias da sensibilidade exteroceptiva e proprioceptiva, haverá anestesia do hemicorpo contralateral à lesão. Como o trato espinotalâmico e o lemnisco medial somente tornam-se bem próximos no mesencéfalo, lesões pouco extensas do bulbo ou da ponte podem acometer apenas um deles.

Alteração típica das lesões do tronco cerebral é a ocorrência de hipoestesia de uma hemiface do lado da lesão e hipoestesia do tronco e membros do hemicorpo contralateral. Esta *hipoestesia alternada* é explicada por lesão unilateral do tronco que compromete fibras do trigêmeo após entrarem no tronco (ou o núcleo do trato espinal do trigêmeo), causando hipoestesia da hemiface do lado da lesão e por comprometimento dos tratos espinotalâmico e lemnisco medial que acarreta hipoestesia do hemicorpo contralateral.

Lesão Talâmica

A lesão dos núcleos talâmicos para onde convergem as fibras do trato espinotalâmico causa anestesia do hemicorpo contralateral. A sensibilidade dolorosa é menos comprometida que as demais, talvez pela preservação de outros tratos que conduzem estímulos dolorosos. Um aspecto peculiar da lesão talâmica é a ocorrência de crises espontâneas de dor ou de crises de dor desencadeadas por estimulação não nociceptiva leve no hemicorpo anestesiado (alodínia). Admite-se que esta "anestesia dolente", como é chamada, que mais raramente também pode ocorrer em lesões de outros pontos das vias sensitivas, dependa da liberação de outros sistemas envolvidos na transmissão da dor.

Lesão Cortical

Na lesão da área sensitiva somática primária, os distúrbios de sensibilidade afetam regiões localizadas do corpo, de acordo com sua representação cortical, que é semelhante à observada nas áreas motoras. Assim, lesão da porção medial da área sensorial primária causa hipoestesia do membro inferior contralateral.

Na fase aguda da lesão, todas as formas de sensibilidade são afetadas, porém, com o passar do tempo, há retorno das sensibilidades dolorosa e térmica, mas as sensibilidades discriminativas são permanentemente comprometidas.

Quando a área de associação unimodal táctil é comprometida pode ocorrer *agnosia táctil*, que se caracteriza pela incapacidade de reconhecer objetos pela palpação, sem que exista alteração sensitiva suficiente para justificá-la. O distúrbio básico seria a impossibilidade de efetuar a síntese de sensações individuais. A capacidade de reconhecimento através de outros canais sensoriais, como visão, audição ou olfato, está preservada. Assim, um objeto que não foi reconhecido pelo tato pode ser facilmente identificado pela visão.

Déficits de Força e de Sensibilidade

Voltemos ao exemplo inicial, em que havia monoparesia crural direita. Imaginemos que o exame constatasse síndrome piramidal no membro inferior direito. Se o exame da sensibilidade detectar diminuição das sensibilidades cutânea e profunda neste membro, a lesão estará situada acima da decussação dos tratos envolvidos, ou seja, do bulbo para cima e do lado esquerdo. Mais provavelmente do mesencéfalo para cima, onde os tratos espinotalâmico e o lemnisco medial estão mais próximos entre si. Por outro lado, se o exame da sensibilidade revelar diminuição da sensibilidade profunda no membro inferior direito e diminuição da sensibilidade cutânea no membro inferior esquerdo, certamente a lesão estará situada em algum ponto da medula espinal, do lado direito e acima de onde se originam os motoneurônios que se destinam ao membro inferior, ou seja, acima de L1.

Imaginemos agora que o déficit motor no membro inferior direito fosse resultante de síndrome motora periférica. Alterações da sensibilidade nos territórios de um ou de mais nervos, ou a presença de hipoestesia em faixa, vão permitir distinguir se a lesão localiza-se nos nervos, ou no plexo lombossacral ou nas raízes. Na lesão de uma única raiz, é comum ocorrer ausência de comprometimento objetivo da sensibilidade devido à superposição dos territórios, mas é freqüente a queixa de dor ou de parestesias com distribuição em faixa. Quando o exame neurológico não permitir detectar com exatidão o sítio lesional na síndrome periférica, utilizamos a eletroneuromiografia (ver capítulo 4, "Exames complementares em neurologia").

Abandonaremos agora o estudo desse caso de déficit de força e passaremos a estudar outras alterações neurológicas freqüentes na prática clínica.

Distúrbios do Equilíbrio e da Coordenação

Quando estudarmos um caso em que há déficit de força muscular, sabemos que a lesão responsável situa-se em algum ponto entre o córtex cerebral e os músculos enfraquecidos. É evidente que o ato motor não principia nas áreas motoras. Diversas áreas do encéfalo participam do processo ainda incompletamente conhecido que, a partir da idéia ou dos motivos iniciais, chega à programação do ato motor e à sua realização.

A força muscular é necessária, mas não suficiente, para permitir a movimentação adequada. Para que um movimento seja bem realizado, não basta ocorrer contração de um músculo. Há necessidade de atuação conjunta de músculos agonistas, sinergistas, antagonistas e fixadores de articulações.

Por outro lado, o ato motor não termina com a ativação dos motoneurônios e com a contração muscular. O SNC deve receber informações sobre o modo como está transcorrendo o movimento para poder corrigi-lo e adequá-lo às condições de cada momento. Este processo, responsável pela precisão do ato motor, é denominado coordenação motora.

Diversas estruturas estão envolvidas na manutenção da coordenação motora (e do equilíbrio), cada uma exercendo função específica. A existência de diversas estruturas de controle torna a manutenção do equilíbrio e da coordenação motora muito instável e vulnerável a agressões do meio. Como cada estrutura exerce função específica, o desequilíbrio e a incoordenação terão características peculiares, de acordo com o distúrbio que os causou.

A incoordenação motora ou ataxia pode ser constatada ao exame do equilíbrio e durante a realização de movimentos.

Distúrbios do Equilíbrio

A avaliação do equilíbrio é realizada observando-se o indivíduo na atitude ereta (equilíbrio estático) e durante a marcha (equilíbrio dinâmico).

Na pesquisa do equilíbrio estático, solicita-se ao paciente que se mantenha em pé, com os pés juntos, e observa-se a presença de oscilações ou de tendência à queda. Em seguida, pede-se que feche os olhos. A piora evidente do equilíbrio com a oclusão palpebral caracteriza o *sinal de Romberg*.

Em casos de distúrbios leves do equilíbrio, são utilizadas manobras sensibilizadoras como pequenos empurrões em diversas direções, manter-se sobre um único pé ou com um pé à frente do outro.

O equilíbrio dinâmico é pesquisado solicitando-se ao paciente que caminhe em linha reta e depois volte-se rapidamente para trás ou para os lados. A avaliação da marcha com olhos fechados é muito útil para identificar alguns tipos de distúrbios.

Quando a dificuldade é leve, há acentuação do desequilíbrio ao andar colocando um pé à frente do outro, de modo que o calcanhar encoste-se aos artelhos, ou ao andar para trás.

Distúrbios da Coordenação dos Movimentos

A observação do paciente enquanto se veste, abotoa ou desabotoa as roupas e amarra os sapatos pode fornecer muitas informações sobre a coordenação dos movimentos, mas há algumas manobras especiais que permitem avaliá-la com maior precisão.

A coordenação entre tronco e membros é testada durante a avaliação do equilíbrio e da marcha. A capacidade de inclinar o corpo para a frente, tentando colocar a mão no chão, ou de incliná-lo para trás ou para os lados sem desequilibrar-se depende de movimentos coordenados dos músculos paravertebrais, pélvicos e dos membros inferiores. Outra manobra muito útil consiste em solicitar que o paciente, estando deitado e com os braços cruzados, sente-se no leito, pois quando há incoordenação as pernas podem elevar-se, impedindo que o paciente se sente.

A prova índex-nariz consiste em estender e abduzir o membro superior e, em seguida, tocar a ponta do nariz com a ponta do indicador. Variações, como as prova índex-índex e índex-orelha, podem ser utilizadas. Nos membros inferiores, aplica-se a prova calcanhar-joelho em que o paciente, deitado, deve colocar o calcanhar sobre a rótula oposta e deslizá-lo sobre a tíbia, em linha reta até o hálux. Inicialmente, as provas são realizadas lentamente e com olhos abertos. Posteriormente, devem ser realizadas com maior velocidade e com olhos fechados.

Nessas provas, o examinador deve observar se o movimento ocorre de maneira harmoniosa ou se apresenta interrupções e correções que caracterizam a *decomposição dos movimentos*. Deve verificar se há erros de direção ou de medida.

Erro de direção ocorre quando, por exemplo, ao realizar a prova índex-nariz, o paciente toca a fronte ou a boca. Os erros de direção são mais evidentes quando as provas são efetuadas com os olhos fechados.

Diz-se que há *erro de medida* quando o movimento não é interrompido no momento adequado e, na prova exemplificada acima, ou o dedo indicador não atinge o nariz ou se choca contra ele.

Muito úteis são as provas que testam a *diadococinesia* ou capacidade de realizar movimentos alternados e sucessivos. O paciente sentado, com as mãos espalmadas sobre a coxa ou sobre a mesa, deve efetuar movimentos alternados de pronação e de supinação das mãos. Nos membros inferiores, a prova consiste na extensão e flexão dos pés.

Alterações típicas do equilíbrio e da coordenação ocorrem nas diferentes ataxias.

Ataxia Sensitiva

Esta forma de ataxia ocorre quando há comprometimento da sensibilidade cinético-postural. A partir de receptores situados nas articulações e tendões originam-se impulsos que informam o SNC sobre a posição dos segmentos do corpo e suas modificações.

Quando estas informações são insuficientes, não há noção perfeita da posição de cada segmento do corpo em relação aos demais. A visão pode contornar, em parte, as dificuldades.

Nesta forma de ataxia está presente o *sinal de Romberg*. A oclusão palpebral, excluindo o papel corretor da visão, ocasiona oscilações e tendência à queda, que ocorrem imediatamente após o fechamento dos olhos e não apresentam sentido preferencial, podendo se dar para qualquer lado.

O andar é inseguro e os passos são irregulares. As pernas mantêm-se afastadas entre si e, ao pisar, os pés batem fortemente contra o chão, caracterizando a *marcha talonante* ou calcaneante. Com o fechamento dos olhos a insegurança torna-se mais evidente e, geralmente, a marcha é impossível.

O exame da coordenação dos movimentos permite verificar que os distúrbios acentuam-se muito com o fechamento dos olhos. Erro de direção é a característica mais marcante.

Processos patológicos que atingem as raízes dorsais, como a tabes ou certas formas de polirradiculoneurite, ou que comprometem os cordões posteriores, como a esclerose múltipla ou a mielose funicular, são as causas mais freqüentes de ataxia sensitiva.

Ataxia Cerebelar

O cerebelo é considerado o órgão essencial da coordenação motora. Quando os impulsos nervosos envolvidos em determinado movimento partem do córtex cerebral com destino aos motoneurônios, existem fibras que, deixando o córtex cerebral, transmitem simultaneamente informações ao cerebelo.

Por outro lado, o cerebelo recebe aferências provenientes de praticamente todas as regiões do corpo. Têm maior importância na atividade motora aquelas que provêm dos fusos musculares e dos órgãos tendíneos, que são receptores sensíveis às variações de comprimento e de tensão muscular, respectivamente. O cerebelo recebe ainda importantes informações do labirinto e núcleos vestibulares e da formação reticular do tronco.

Esta posição estratégica pode permitir ao cerebelo a "comparação" entre comandos e movimentos efetivamente realizados.

Suas fibras eferentes têm origem nos núcleos cerebelares e se destinam, principalmente aos córtex motor e pré-motor, à formação reticular do tronco cerebral e aos núcleos vestibulares, de onde partem tratos encefalospinais cujas atividades podem ser ajustadas pelos impulsos provenientes do cerebelo.

A porção mediana do cerebelo, denominada *verme*, tem poucas aferências do córtex cerebral e projeta-se principalmente sobre a formação reticular do tronco e sobre núcleos vestibulares. Na lesão do verme cerebelar predominam os distúrbios do equilíbrio.

As porções laterais, denominadas hemisférios cerebelares, projetam seus impulsos ao córtex cerebral e têm maior importância na coordenação da motricidade voluntária dos membros.

Devido à disposição das fibras aferentes e eferentes, cada hemisfério cerebelar está ligado à motricidade do hemicorpo ipsilateral. As fibras provenientes do córtex cerebral decussam antes de atingirem o hemisfério cerebelar, enquanto as provenientes de um hemicorpo chegam ao hemisfério cerebelar ipsilateral através dos tratos espinocerebelares (Fig. 1.15). Como as fibras eferentes do cerebelo decussam antes de se projetarem sobre o córtex cerebral, compreende-se por que cada hemisfério cerebelar relaciona-se com o hemisfério cerebral contralateral e, portanto, com o hemicorpo ipsilateral.

O equilíbrio altera-se bastante nas lesões cerebelares. Para compreender as razões do desequilíbrio é importante recordar que, para a manutenção da postura ereta, é necessário que os músculos envolvidos exerçam tensão constante que seja contrabalançada por músculos antagonistas. Assim, a tensão exercida sobre o tendão de Aquiles durante a postura ereta dever ser constante e contrabalançada pelas tensões exercidas pelos músculos anteriores da perna. A constância da tensão de um músculo não pode ser mantida à custa da atividade das mesmas unidades motoras, pois rapidamente ocorreria fadiga. Há necessidade de rodizio freqüente entre as unidades motoras, sem que a tensão se altere. Portanto, este estado de equilíbrio aparentemente simples resulta de mecanismos complexos onde a participação do cerebelo é essencial.

Nas lesões cerebelares é possível observar que, durante a postura ereta, os tendões de Aquiles e do tibial anterior ressaltam irregularmente, numa característica *dança dos tendões*. As oscilações do equilíbrio estático muitas vezes obrigam a que o paciente mantenha os pés afastados entre si para ampliar a base de sustentação. A oclusão palpebral praticamente não afeta o equilíbrio, pois a visão não tem papel importante no controle de tensões e variações de comprimento das fibras musculares. Logo, na ataxia cerebelar não ocorre sinal de Romberg.

Durante a marcha as pernas mantêm-se afastadas, os passos são irregulares, ora muito amplos, com abdução exagerada da coxa, e ora pequenos e sem excesso de abdução, o que impede a marcha em linha reta e caracteriza a *marcha ebriosa*.

Em lesões unilaterais do cerebelo, há tendência a desvios para o lado afetado durante a marcha. A oclusão palpebral não altera de modo significativo a marcha do cerebelopata.

Os testes de coordenação entre tronco e membros são mais afetados nas lesões do verme cerebelar. Ao inclinar o corpo para a frente ou para trás, as correções são inadequadas e pode haver queda. Ao levantar-se do leito as pernas se elevam, impossibilitando que o paciente sente-se no leito sem auxílio das mãos.

Nas lesões dos hemisférios cerebelares ocorrem decomposição de movimentos, erros de medida e disdiadococinesia. Estes distúrbios resultam da falta de contração coordenada de músculos agonistas, sinergistas, fixadores das articulações e de antagonistas. Por exemplo, na manobra índex-nariz, a falta de contração, no momento correto, de músculos antagonistas pode fazer com que o indicador se choque contra o nariz; a falta de fixação da posição do ombro pode fazer com que o deslocamento não se dê em linha reta.

A incoordenação cerebelar pode afetar todas as atividades motoras voluntárias. Os movimentos dos olhos podem apresentar-se decompostos, com erros de medida, e a fala também pode se modificar, tornando-se ora lenta e monótona, ora brusca e explosiva.

Ataxia Vestibular

Os receptores do labirinto registram constantemente a posição e aceleração da cabeça. Através do nervo vestibular, os impulsos provenientes do labirinto atingem o SNC e são responsáveis por ajustes posturais e por movimentos oculares reflexos.

As noções de posição e de aceleração linear da cabeça dependem do utrículo e do sáculo, onde há regiões especiais chamadas máculas. Nas máculas existem células cujos cílios ficam embebidos numa matriz gelatinosa que contém concreções de carbono de cálcio denominadas ótólitos (Fig. 1.20).

Quando a cabeça se inclina ou quando há deslocamento em qualquer direção, a força da gravidade exercida sobre os otólitos desloca os cílios num sentido particular, produzindo impulsos que se propagam a fibras nervosas que formam o nervo vestibular (Fig. 1.21). Os impulsos são transmitidos principalmente aos núcleos vestibulares e ao cerebelo, desencadeando ajustes posturais essenciais para a manutenção do equilíbrio e ajustes da posição dos olhos.

A aceleração angular da cabeça estimula as células ciliadas dos canais semicirculares. Há três canais semicirculares em cada labirinto e que se dispõem em planos ortogonais: horizontal, anterior e posterior (Fig. 1.22). Cada canal forma um par com um canal do labirinto oposto que se situa no mesmo plano, de modo que pelo menos um par de canais é afetado por aceleração angular de qualquer direção. Quando a cabeça sofre aceleração angular, a endolinfa que existe no interior dos canais desloca-se no sentido oposto devido à inércia e movimenta a cúpula que contém cílios do epitélio sensorial (Fig. 1.23). São então gerados impulsos que atingem o SNC pelo nervo vestibular, desencadeando movimentos reflexos da musculatura extrínseca ocular e correções posturais.

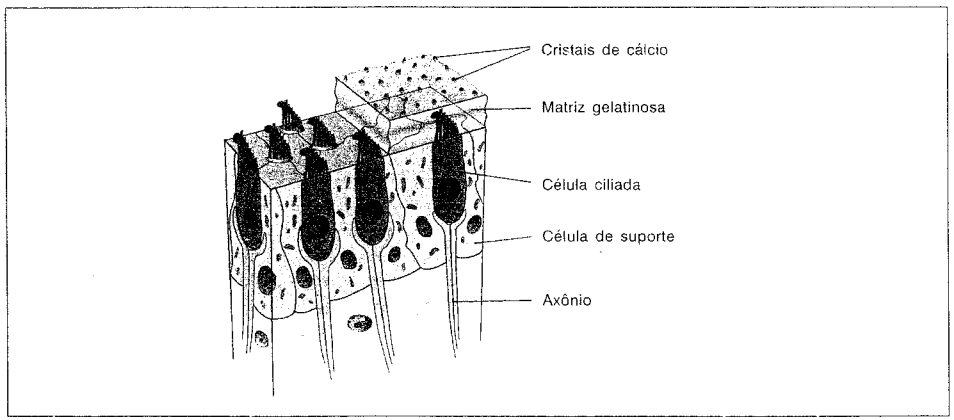

Fig. 1.20 — *Mácula do utrículo.*

A função primordial dos canais semicirculares e de suas vias é permitir que o olhar mantenha-se fixo num ponto do espaço enquanto a cabeça se movimenta. Por exemplo, se a cabeça for virada 20° para a direita, os olhos devem deslocar-se no sentido oposto, com a mesma aceleração se o indivíduo estiver com o olhar fixo em algum objeto. Se os movimentos compensatórios dos olhos não forem perfeitos, ocorrerá ilusão de movimento do ambiente.

A vertigem, sensação de rotação do ambiente ou do próprio corpo, é um sintoma típico de distúrbio da função vestibular. Quando há comprometimento vestibular, o exame do equilíbrio estático evidencia tendência à queda, que é corrigida pela visão. A oclusão palpebral ocasiona queda com sentido preferencial e que ocorre após certo período de latência. Estas peculiaridades caracterizam o *sinal de Romberg vestibular.*

Nas lesões periféricas do sistema vestibular denominadas labirintopatias (ou, erroneamente, "labirintites"), a queda ocorre no sentido do labirinto normal para o lesado e modifica-se em função da posição da cabeça. Assim, por exemplo, em lesão destrutiva do labirinto direito, a queda será para a direita, mas se a cabeça for girada para a esquerda, a queda será para a frente, e, se for girada para a direita, a queda será para trás. Ou seja: o sentido da queda será do labirinto normal para o lesado.

Se solicitarmos a um paciente com lesão do labirinto direito que se mantenha em pé com os braços estendidos para a frente no plano horizontal e com os olhos fechados, verificaremos um desvio lento dos braços para a direita, além de tendência à queda no mesmo sentido.

Pode-se supor que a falta de informações de um labirinto é interpretada pelo SNC como se estivesse ocorrendo desvio do corpo para o lado oposto e, ao tentar corrigi-lo, desencadeia a tendência à queda e deslocamento dos membros superiores para o lado da lesão.

Nas lesões vestibulares centrais, em que são afetados vias e núcleos vestibulares, há sentido pre-

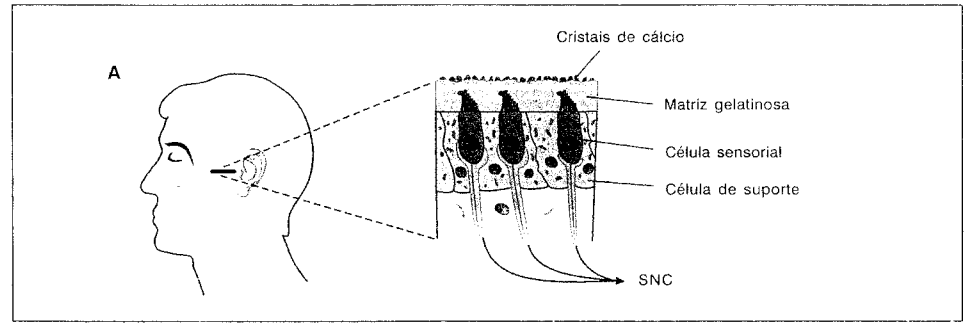

Fig. 1.21a — *Mácula do utrículo na postura ereta, com a cabeça em posição anatômica.*

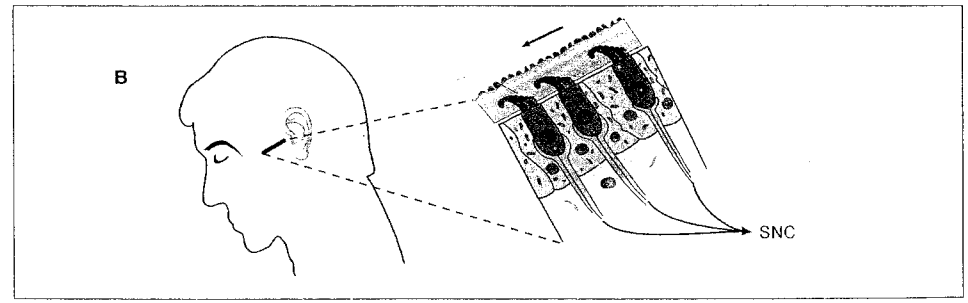

Fig. 1.21b — *Mácula do utrículo com a cabeça inclinada para a frente.*

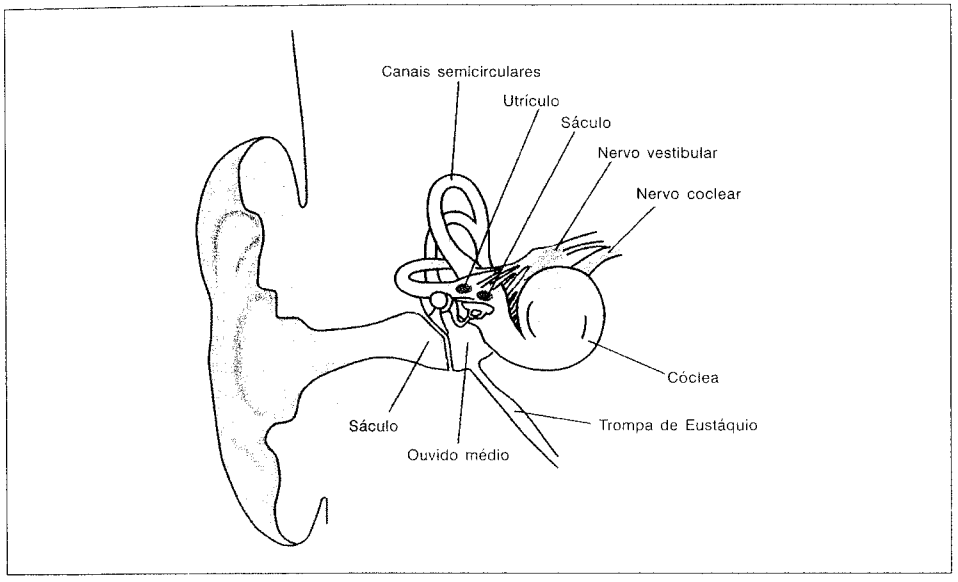

Fig. 1.22 — *Localização dos canais semicirculares no ouvido interno.*

ferencial de queda que usualmente não se altera com mudanças de posição da cabeça.

A marcha na ataxia vestibular caracteriza-se por alargamento da base de sustentação e por tendência a desviar-se para um lado. Nas lesões periféricas, quando se solicita ao paciente que caminhe quatro ou cinco metros para a frente e para trás com os olhos fechados, é possível verificar que os desvios acabam por descrever a figura de uma estrela, pois, ao caminhar para trás, inverte-se o sentido do desvio.

Nesta ataxia predominam os distúrbios de equilíbrio, enquanto os movimentos voluntários dos membros não exibem alterações. Ao exame da motricidade extrínseca ocular observa-se um dos sinais mais típicos da lesão vetibular — o *nistagmo*.

O nistagmo vestibular caracteriza-se pelo desvio relativamente lento dos olhos num sentido, seguido de um abalo rápido no sentido oposto. Nas lesões periféricas, como já vimos, há desvio lento do tronco e dos membros para o lado do labirinto lesado. Esse desvio também afeta os olhos, que então se deslocam lentamente nesse mesmo sentido e, em seguida, deslocam-se bruscamente no sentido oposto. Como, por convenção, o sentido do nistagmo é o do

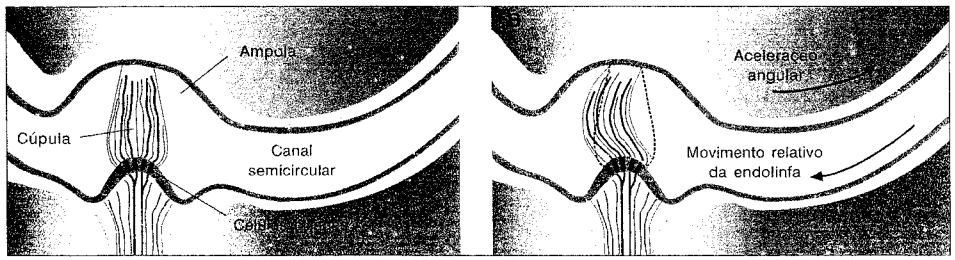

Fig. 1.23 — *Aceleração angular e deslocamento da endolinfa com movimentação da cúpula (modificada de Kandel et al.).*

componente rápido, diz-se que nas lesões periféricas o nistagmo "bate" para o lado são. Ou seja: nas lesões periféricas há tendência à queda para um lado e nistagmo para o lado oposto.

Nas lesões centrais, o nistagmo pode ter o mesmo sentido ou sentido oposto ao da queda, pode ser bilateral, vertical ou multidirecional.

Ataxia Frontal

O equilíbrio pode ser comprometido em doenças que afetam os lobos frontais. A causa desta forma de ataxia ainda é mal compreendida, mas provavelmente reflete a falta de integração entre córtex cerebral, gânglios da base e o cerebelo. O equilíbrio estático é possível apenas com alargamento da base e há tendência à flexão do tronco e da cabeça. Nas fases avançadas, o paciente não fica em pé sem apoio e nem mesmo sentado e observa-se grande dificuldade de manter o eixo gravitacional do corpo em linha reta pela presença de inclinações excessivas do tronco ou da cabeça, principalmente para a frente ou para trás.

O equilíbrio dinâmico é comprometido mais precocemente que o estático. A marcha caracteriza-se por passos hesitantes. O início da marcha é particularmente difícil, pois os pés parecem estar colados ao chão. Ao virar-se, os passos tornam-se ainda menores e mais incertos, acentuando-se o desequilíbrio durante as mudanças de direção. Um pequeno apoio por parte do examinador pode permitir considerável melhora da marcha.

É particularmente intrigante a constatação de que muitos pacientes com este tipo de distúrbios podem realizar movimentos coordenados dos membros inferiores quando deitados. O termo *apraxia* é utilizado para designar a perda da capacidade de realizar atos motores previamente apreendidos, que não pode ser explicada pela presença de déficit motor, alterações cerebelares, extrapiramidais ou sensoriais. A expressão *apraxia de marcha* é muitas vezes empregada para designar a alteração da marcha que ocorre em lesões dos lobos frontais.

A coordenação dos movimentos apendiculares geralmente é menos afetada e a alteração mais comum é a *perseveração motora*. Ao tentar realizar movimentos alternados ou em seqüência, há dificuldade em passar de um movimento a outro, perseverando no movimento anterior.

A Tabela 1.2 mostra as características das ataxias.

Síndromes Extrapiramidais

As síndromes extrapiramidais caracterizam-se pelas alterações do tono muscular, pela dificuldade em iniciar movimentos e pela presença de movimentos involuntários.

A fisiopatologia desses distúrbios é explicada no capítulo "Distúrbios do Movimento".

Didaticamente, podem ser classificadas em síndromes hipercinéticas-hipotônicas e oligocinéticas-hipertônicas. Nas primeiras há movimentos involuntários e hipotonia muscular, enquanto nas outras os movimentos são lentos e os músculos hipertônicos.

A doença de Parkinson apresenta as características semiológicas de síndrome oligocinética-hipertônica. Nesta doença, os movimentos são realizados com muita dificuldade e lentidão. O exame do equilíbrio estático permite verificar tendência à flexão do tronco e da cabeça. Existe grande dificuldade em

Tabela 1.2
Ataxias

Tipos	*Equilíbrio Estático*	*Marcha*	*Coordenação Apendicular*
Sensitiva	Sinal de Romberg	Movimentos amplos (olhos abertos)	Ataxia de direção (piora com olhos fechados)
Cerebelar	Dança dos tendões	Ebriosa	Decomposição de movimentos; erros de medida
Vestibular	Sinal de Romberg com lateralização para sentido preferencial	Desvio para o lado lesado. Marcha ébria	Normal (nistagmo)
Frontal	Tendência à flexão do tronco	Passos pequenos Pés colados ao chão	Perseveração

realizar correções posturais, o que se torna evidente quando o examinador utiliza-se de pequenos empurrões para modificar o centro de gravidade do paciente. À marcha, nota-se pobreza dos movimentos associados dos membros superiores, que permanecem rígidos e semifletidos ao lado do tronco.

Na coréia e em outras síndromes hipercinéticas-hipotônicas, são os movimentos involuntários que podem prejudicar a manutenção do equilíbrio estático ou tornar a marcha insegura e bizarra.

A coordenação dos movimentos nas síndromes extrapiramidais pode ser prejudicada pela presença de *movimentos involuntários ou hipercinesias*. Tremores, mioclonias, movimentos coréicos e distônicos são os mais freqüentes.

Tremores são movimentos rítmicos que resultam da contração alternada de grupos musculares antagonistas. Podem ocorrer no repouso ou durante a movimentação.

Mioclonias resultam da contração abrupta e breve de grupamentos musculares, que podem conter poucos músculos e deslocar apenas um segmento ou podem conter grande número de músculos de todo o corpo (mioclonias maciças). Podem ser comparadas a abalos produzidos por uma descarga elétrica.

Movimentos coréicos caracterizam-se por contrações musculares bruscas, irregulares, arrítmicas, breves, porém mais duradouras que as mioclonias. Apresentam tendência a confluir, podendo acometer diversas partes de um segmento ao mesmo tempo, o que confere aspecto bizarro ao movimento. Acentuam-se nos estados de tensão emocional e desaparecem durante o sono, como ocorre com quase todas as hipercinesias.

Movimentos distônicos são movimentos lentos e amplos que geralmente afetam segmentos proximais dos membros, pescoço e tronco, produzindo contorções e posturas anômalas. São muito semelhantes aos movimentos observados na *atetose*, que são igualmente lentos mas acometem as porções distais dos membros e são menos amplos.

Alterações Neurogênicas da Micção

Afecções neurológicas podem acompanhar-se de distúrbios da micção que apresentam características clínicas diferentes segundo a topografia lesional. Para compreendê-los, é interessante recordar algumas noções básicas.

Sistema Neurovegetativo

A inervação da bexiga e das vísceras depende da parte do sistema nervoso denominado vegetativo ou autônomo. O último termo é inadequado porque a inervação da musculatura lisa e das glândulas viscerais não é autônoma, pois depende de controle central exercido principalmente por núcleos hipotalâmicos e pela formação reticular e está integrada à movimentação voluntária, ao estado emocional e às motivações.

Distinguem-se dois subsistemas neurovegetativos: o simpático e o parassimpático, que se diferenciam do ponto de vista anatômico, funcional e quanto aos neurotransmissores que empregam.

O simpático é constituído por neurônios situados na coluna intermédio-lateral da medula torácica, do último segmento cervical e dos dois primeiros lombares. São denominados neurônios pré-ganglionares porque, quando seus axônios deixam a medula, dirigem-se aos gânglios simpáticos para ou pré-vertebrais. Estabelecem sinapses colinérgicas (em que o mediador químico é a acetilcolina) com neurônios pós-ganglionares[5]. Os neurônios pós-ganglionares simpáticos atuam sobre a musculatura lisa dos vasos, sobre vísceras e glândulas, através de sinapses em que o mediador químico é a noradrenalina.

O componente simpático é responsável por adaptações que permitem ao organismo a mobilização de mecanismos que promovem o consumo de energia em resposta a diversos estímulos internos ou externos. Uma característica anatômica importante é a de que os neurônios pós-ganglionares simpáticos situam-se próximos à medula espinal e os axônios pós-ganglionares podem inervar diversos órgãos, o que torna as reações simpáticas mais difusas.

O parassimpático é constituído por neurônios pré-ganglionares situados principalmente no tronco cerebral, próximo aos núcleos dos nervos cranianos, e em pequena área da medula sacra. Os axônios pré-ganglionares parassimpáticos são longos porque os gânglios situam-se próximo às estruturas inervadas ou mesmo em seu interior. Os axônios pós-ganglionares são curtos e sua atuação limita-se a um único órgão. Tanto as conexões sinápticas, entre os neurônios pré e pós-ganglionares, e entre estes e o órgão efetor são colinérgicas.

O componente parassimpático promove respostas que se relacionam à restituição do trofismo do organismo, e sua ação é antagônica à do simpático na maioria dos órgãos.

Bexiga e Sistema Nervoso Periférico

O controle neurológico sobre a função vesical é exercido sobre três estruturas principais: músculo detrusor, esfíncter interno e esfíncter externo (Fig. 1.24).

O músculo detrusor envolve a parede vesical e, quando se contrai, expulsa a urina. É inervado por neurônios pré-ganglionares parassimpáticos situados na medula sacra, nos segmentos S2 a S4, cujos axônios emergem pelas raízes da cauda eqüina, continuam pelos nervos pélvicos e terminam nos neurônios pós-ganglionares situados nos glânglios pélvicos ou próximos à parede vesical.

O esfíncter interno situa-se no colo vesical e na uretra proximal. É constituído por fibras musculares lisas e por fibras elásticas. Sua inervação depende de neurônios pré-ganglionares simpáticos situados na coluna intermédio-lateral da medula torácica, nos segmentos T11 e T12. Os axônios atravessam a cadeia simpática paravertebral e atingem gânglios dos plexos mesentérico e hipogástrico. Os neurônios pós-ganglionares continuam-se pelos nervos hipo-gástricos e atingem a musculatura lisa do colo vesical, atuando sobre receptores alfa-adrenérgicos.

O esfíncter externo é formado por fibras musculares estriadas localizadas ao redor da uretra e que são contínuas com as do diafragma urogenital. Recebe inervação de motoneurônios situados na coluna anterior da medula sacra, nos segmentos S2 a S4, cujos axônios trafegam pelos nervos pudendos.

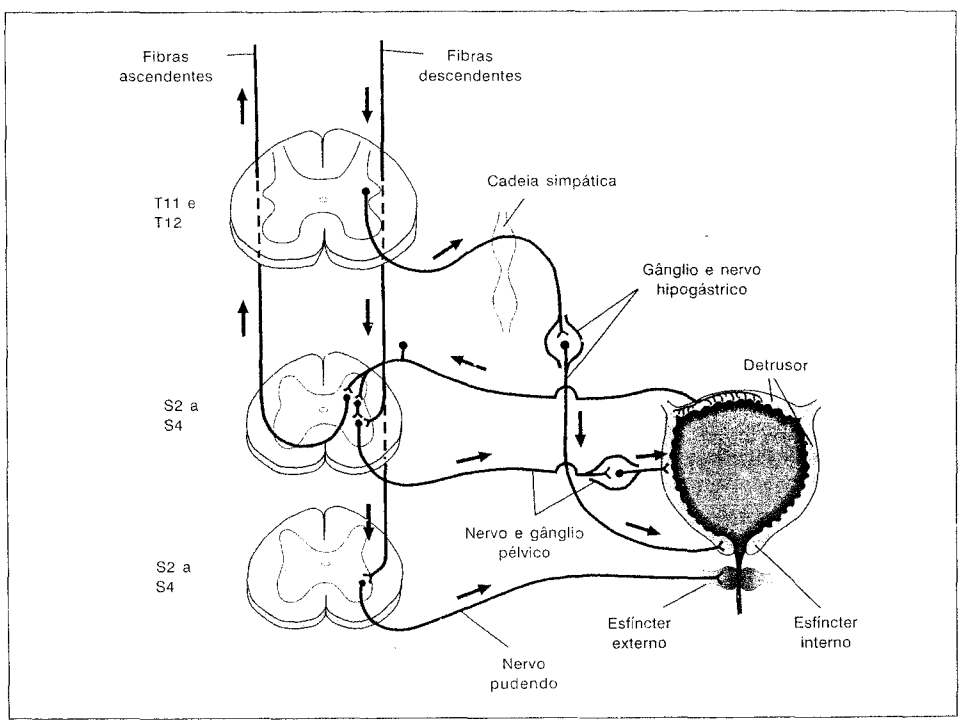

Fig. 1.24 — *Esquema da inervação da bexiga.*

5 A denominação neurônio pós-ganglionar é empregada rotineiramente, apesar de equivocada. A expressão correta seria neurônio ganglionar.

Fase de Enchimento

Durante a fase de enchimento, o detrusor mantém-se relaxado e a pressão intravesical aumenta pouco. A urina é impedida de sair pela ação do esfíncter interno. A coordenação entre os sistemas simpático e parassimpático parece depender de inibição recíproca no nível dos plexos terminais.

Didaticamente, podemos considerar que na fase de enchimento o sistema simpático predomina sobre o parassimpático. O esfíncter externo está sob controle voluntário e não é fundamental para a continência durante a fase de enchimento. Torna-se importante para a retenção da urina quando a pressão intravesical aumenta muito.

Micção

Quando a pressão intravesical atinge um ponto crítico são estimulados receptores situados na parede da bexiga, gerando impulsos que são transmitidos até a medula sacra. Na medula sacra, parte dos impulsos atinge os neurônios pré-ganglionares parassimpáticos que inervam o detrusor, fechado um arco reflexo. Outra parte ascende pelos tratos espinotalâmicos laterais e vai ser responsável, junto com aferências da parede abdominal e da pelve, pela sensação de plenitude vesical.

Qualquer aumento da pressão além desse ponto crítico estimula fortemente o sistema parassimpático, que causa contração do detrusor (e inibição do sistema simpático) com eliminação da urina.

O esfíncter externo relaxa-se durante a micção, mas pode interrompê-la voluntariamente, mesmo quando o detrusor está se contraindo.

Bexiga e Sistema Nervoso Central

Para que exista coordenação entre o detrusor e os esfíncteres, são necessárias estruturas neurais que se situam desde os plexos periféricos até a ponte. Existem fibras descendentes que atuam sobre os centros reflexos da medula espinal. O efeito resultante dessas fibras descendentes, que se originam desde o córtex cerebral, é inibitório sobre o arco reflexo que envolve o detrusor. Deste modo, lesões bilaterais situadas acima da medula sacra geralmente causam hiper-reflexia do detrusor, devido à perda dessa inibição. Mais raramente, lesões encefálicas podem comprometer estruturas cuja ação predominante é excitadora sobre o arco reflexo e causar arreflexia do detrusor.

Distúrbios neurogênicos do controle vesical resultam de dois distúrbios básicos: arreflexia e hiper-reflexia do detrusor.

Arreflexia do Detrusor

Lesões dos nervos pélvicos, das raízes da cauda eqüina ou da medula sacra podem acompanhar-se de arreflexia do detrusor. Usualmente, o detrusor não se torna totalmente atônico porque os neurônios pós-ganglionares continuam a estimulá-lo. Entretanto, as contrações que causam atingem apenas pequenas partes do detrusor de cada vez e não são suficientes para produzir micção adequada. Se as inervações dos esfíncteres interno e externo também estiverem afetadas, como ocorre em lesões periféricas extensas, mesmo essas contrações débeis podem causar incontinência. A urina será eliminada em pequenas quantidades, mas manobras que aumentam a pressão abdominal poderão permitir esvaziamento quase completo da bexiga.

Em lesões parciais, os esfíncteres podem manter certa contração, causando retenção urinária.

Medicamentos colinérgicos que atuam sobre receptores muscarínicos, como o betanecol, podem estimular a contração do detrusor e aliviar a retenção urinária, em alguns casos.

É freqüente haver incontinência ou retenção de fezes porque as inervações do reto e do esfíncter anal são semelhantes às da bexiga.

Dependendo do acometimento das vias sensoriais, a sensação de plenitude vesical poderá ser preservada ou não.

A arreflexia do detrusor ocorre também na fase de choque medular que se segue à lesão aguda da medula espinal situada acima da medula sacra. No choque medular, há retenção urinária e fecal. Embora mais raramente, lesões encefálicas também podem se acompanhar de arreflexia do detrusor.

Hiper-reflexia do Detrusor

Lesões bilaterais situadas acima da medula sacra (com exceção da fase de choque espinal) podem causar hiper-reflexia do detrusor. O detrusor passa a se contrair subitamente quando a pressão intravesical é inferior àquela que normalmente desencadeia o reflexo, surgindo incontinência urinária.

Quando a hiper-reflexia não é muito intensa e a sensibilidade está preservada, a contração do esfíncter externo pode ser capaz de impedir a micção por algum tempo. Em tais casos, diz-se que há urgência miccional.

Drogas anticolinérgicas que antagonizam efeitos muscarínicos da acetilcolina como a propantelina, reduzem a contração do detrusor e podem melhorar a urgência.

A urgência ou incontinência urinária é uma alteração freqüente em lesões supra-espinais bilaterais. É importante ter em mente que a hiper-reflexia do detrusor pode ocorrer na ausência de distúrbios neurológicos, como na obstrução causada pela hipertrofia da próstata.

Quando a hiper-reflexia do detrusor é causada por lesões situadas acima da ponte, há incontinência urinária porque o esfíncter externo relaxa-se quando o detrusor é contraído. Em lesões situadas acima da medula sacra e abaixo da ponte, a hiper-reflexia do detrusor pode acompanhar-se de retenção urinária devido à hipertonia do esfíncter externo, que não se relaxa quando o detrusor se contrai. Esta condição é denominada *dissinergia vésico-esfincteriana*.

Como já foi mencionado, a coordenação entre detrusor e esfíncter externo depende da integridade de estruturas que se situam desde a ponte até a medula espinal. Na dissinergia vésico-esfincteriana, é usual que exista hipertonia espástica intensa dos membros inferiores e dos músculos do assoalho pélvico. O tono do esfíncter anal externo está aumentado e os reflexos bulbocavernosos e anal estão presentes.

O reflexo bulbocavernoso consiste na contração do músculo bulbocavernoso, que pode ser sentida colocando-se um dedo no períneo, atrás da bolsa escrotal, quando se pressiona a glande. O reflexo anal consiste na contração do esfíncter anal externo em resposta à estimulação cutânea leve da região perianal. Como esses reflexos dependem dos segmentos S2 a S4, das raízes da cauda eqüina e dos pudendos, ou seja, das mesmas estruturas envolvidas na motricidade do esfíncter externo da bexiga, geralmente estão abolidos nas lesões periféricas e estão presentes ou aumentados nas lesões do SNC.

Outro tipo de dissinergia envolve o detrusor e o esfíncter interno. Resulta de lesões medulares situadas geralmente acima de T6, que se acompanham de aumento da atividade simpática. Drogas bloqueadoras alfa-adrenérgicas, como pentolamina ou fenoxibenzina, podem ser úteis para diagnóstico ou tratamento deste tipo de dissinergia.

Muitas vezes, o diagnóstico do tipo de distúrbio só é possível através de procedimentos complementares como a cistometria e o estudo urodinâmico.

Distúrbios Visuais e da Motricidade Ocular

Distúrbios da visão e da motricidade ocular secundários a lesões do sistema nervoso são relativamente freqüentes. Discutiremos as alterações de campo visual, as diplopias e alguns distúrbios de movimentos conjugados dos olhos.

Alterações de Campo Visual

Redução de campo visual pode ocorrer devido a distúrbios dos meios de refração, da retina ou por lesões das vias ópticas. A redução deve-se ao aparecimento de escotomas, que são áreas de falha parcial ou completa da visão.

Lesões das vias ópticas causam escotomas cuja distribuição no campo visual apresenta peculiaridades que permitem o diagnóstico topográfico. Para compreendê-las, recordaremos alguns princípios fundamentais.

Em primeiro lugar, devido à presença do orifício pupilar por onde a luz penetra no globo ocular, a retina só pode ser impressionada por estímulos luminosos situados em pontos diametralmente opostos a ela. Isto condiciona que a metade superior da retina seja estimulada pela parte inferior do campo visual e a metade direita da retina pela parte do campo situada à esquerda do eixo ântero-posterior do globo ocular.

Usualmente, dividimos a retina em porção nasal (ou medial) e temporal (ou lateral). Estímulos localizados à direita do campo visual atingirão a metade nasal da retina do olho direito e a metade temporal da retina do olho esquerdo.

Esta característica da visão binocular permite prever a necessidade de cruzamento das vias ópticas e enseja a utilização de uma explicação simultaneamente didática e teleológica. Como o campo visual direito impressiona as metades esquerdas das retinas, há

necessidade de que os estímulos sejam transmitidos ao lado esquerdo do encéfalo, pois é este quem atua sobre a metade direita do espaço à sua volta. Logo, deve haver cruzamento das vias que transmitem os impulsos nervosos da metade nasal de uma retina para o hemisfério cerebral situado do lado oposto. Este cruzamento ocorre no quiasma óptico.

A estimulação luminosa dos cones e bastonetes gera impulsos que são transmitidos às células ganglionares. Os axônios das células ganglionares confluem para a papila óptica, onde se juntam, formando o nervo óptico.

As fibras da metade nasal da retina de cada olho decussam no quiasma e se unem às provenientes da metade temporal para formar o trato óptico (Fig. 1.25). O trato óptico continua-se até o corpo geniculado lateral de onde parte a radiação óptica que termina no córtex occipital, principalmente no córtex visual primário. Dos neurônios do córtex visual primário têm origem fibras que se dirigem a áreas secundárias do córtex visual (córtex de associação visual) e, então, conectam-se a áreas de associação multimodal.

A secção completa do nervo óptico causa amaurose ou perda total da visão de um olho (Fig. 1.25a). Lesões parciais produzem escotomas monoculares. Um tipo de escotoma relativamente freqüente é o escotoma central que decorre de lesão dos axônios provenientes da fóvea onde se localiza a mácula, responsável pela visão do centro do campo visual. Estes axônios são mais vulneráveis a diversos tipos de agressão patológica.

A lesão do quiasma óptico causa escotomas que afetam os campos temporais de ambos os olhos (Fig. 1.25b). Esta restrição de campo é denominada hemianopsia bitemporal ou heterônima, porque afeta as metades direita e esquerda do campo visual. A hemianopsia bitemporal é freqüentemente causada por tumores da hipófise, que comprimem o quiasma óptico de baixo para cima. Na fase inicial, a compressão afeta apenas as fibras quiasmáticas localizadas mais inferiormente e ocasiona perda da visão nos quadrantes superiores: quadrantanopsia bitemporal superior.

Lesões do trato óptico (Fig. 1.25c), do corpo geniculado lateral, da radiação óptica (Fig. 1.25d) e do córtex visual primário causam hemianopsia homônima, pois são comprometidos os campos visuais direitos ou esquerdos de ambos os olhos. Lesões parciais (Fig. 1.25e) podem acarretar quadrantanopsias e escotomas hemianópticos.

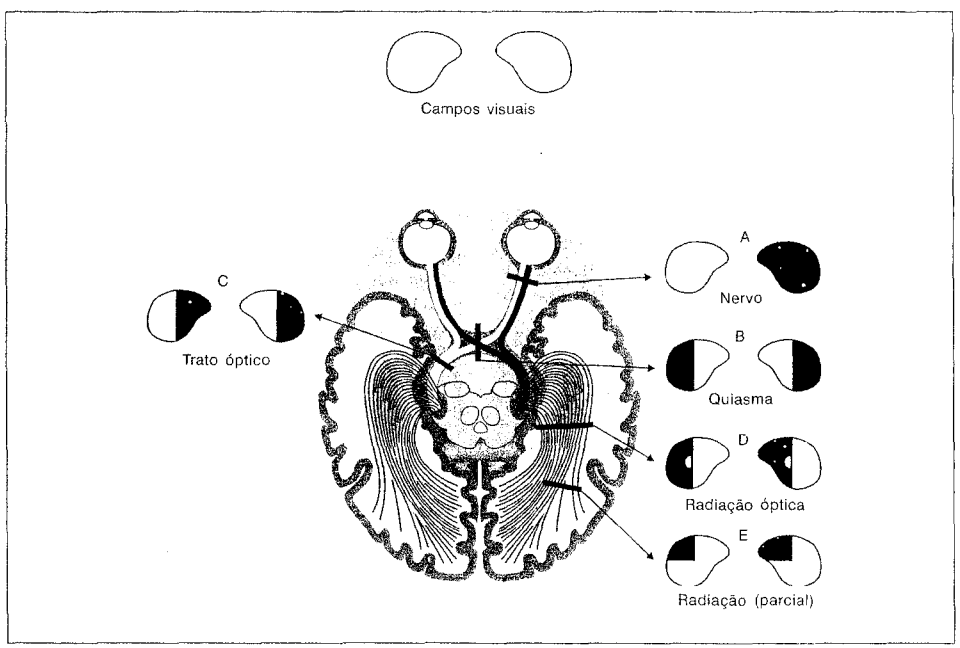

Fig. 1.25 — *Vias ópticas e alterações do campo visual.*

Lesões do córtex visual de associação não alteram o campo visual, mas causam agnosias. Nas agnosias visuais pode haver dificuldade de reconhecer objetos, figuras, pessoas, cores, sem que exista déficit da acuidade visual, redução de campo ou outros distúrbios cognitivos. Por exemplo, na agnosia visual para objetos, um objeto não identificado pela visão pode ser facilmente reconhecido pelo tato e, na agnosia visual para pessoas (prosopagnosia), o paciente pode não reconhecer pela visão uma pessoa conhecida, mas poderá identificá-la de imediato ao ouvir sua voz.

Diplopia

Os movimentos de cada globo ocular dependem de seis músculos que, em conjunto, recebem a denominação de musculatura extrínseca ocular. O sintoma mais importante da paresia ou plegia desses músculos é a visão dupla ou diplopia, que resulta da perda de paralelismo entre os eixos dos dois olhos. O sinal mais marcante é o estrabismo.

Musculatura Extrínseca Ocular

Os movimentos do globo no plano horizontal dependem de dois músculos: reto medial e reto lateral, responsáveis pela adução e abdução, respectivamente (Fig. 1.26). Estes músculos originam-se de uma estrutura membranosa situada no ápice da órbita, chamada anel de Zinn.

Os movimentos verticais dependem de quatro músculos: dois elevadores e dois abaixadores do globo ocular. Como apenas dois músculos poderiam ser suficientes para os movimentos verticais, há uma aparente falta de parcimônia que merece explicação. As inserções desses músculos no globo ocular não são paralelas ao eixo ântero-posterior, de modo que, mesmo na posição primária do olhar, isto é, olhando para um ponto distante e situado à frente com o corpo e a cabeça eretos, a elevação do globo depende da ação simultânea de dois músculos, o mesmo ocorrendo para o abaixamento.

Os músculos elevadores do globo são o reto superior e o oblíquo inferior (Fig. 1.27). O reto superior tem origem no anel de Zinn e se insere formando um ângulo de 23° com o eixo ântero-posterior do globo (Fig. 1.28). O oblíquo inferior é o único que não se origina no anel de Zinn, pois nasce da porção ântero-medial do assoalho da órbita e insere-se na face inferior do globo, formando ângulo de cerca de 50° com eixo ântero-posterior.

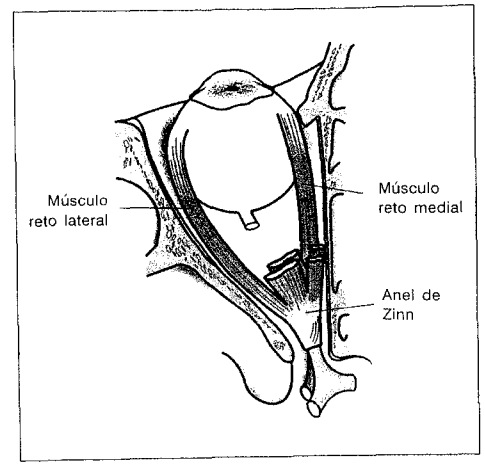

Fig. 1.26 — *Músculos responsáveis pela adução (reto medial) e abdução (reto lateral) do olho esquerdo (modificada de Kandel et al.).*

Os músculos abaixadores do globo são o reto inferior, cuja inserção forma ângulo de cerca de 20° com o eixo ântero-posterior, e o oblíquo superior (Fig. 1.29). O músculo oblíquo superior, após deixar o anel de Zinn, estende-se até a porção ântero-medial e superior da órbita, onde sofre inversão quase completa de seu trajeto numa polia fibrocartilaginosa denominada tróclea. O oblíquo superior insere-se no globo formando ângulo de cerca de 50° com o eixo ântero-posterior (Fig. 1.30).

Esta disposição anatômica relativamente complexa permite algumas conclusões. Em primeiro lugar, como os músculos oblíquos inserem-se no globo ocular a partir da porção anterior da órbita, explica-se por que o superior é abaixador e o inferior elevador.

Devido aos ângulos de inserção, os músculos oblíquos são responsáveis por movimento verticais quando os olhos estão aduzidos, enquanto os retos superior e inferior atuam mais quando os olhos estão abduzidos (Fig. 1.31).

Também devido aos ângulos de inserção, os músculos superiores são responsáveis pela rotação

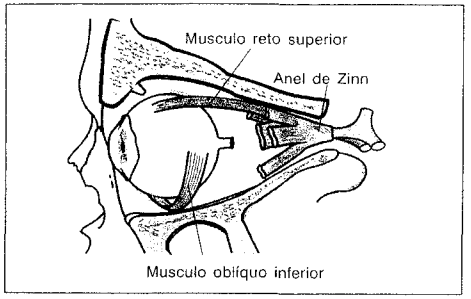

Fig. 1.27 — *Elevadores do globo ocular esquerdo.*

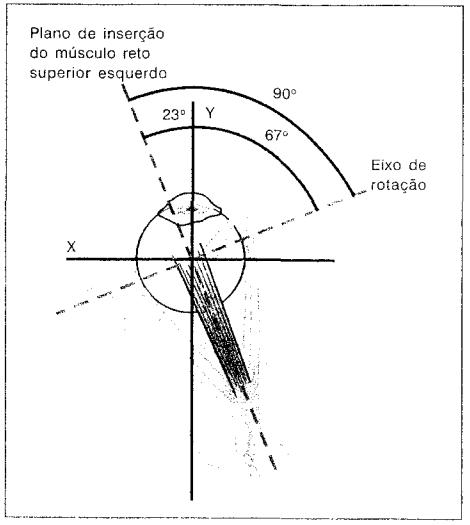

Fig. 1.28 — *Músculo reto superior do olho esquerdo (moditicada de Kandel et al.).*

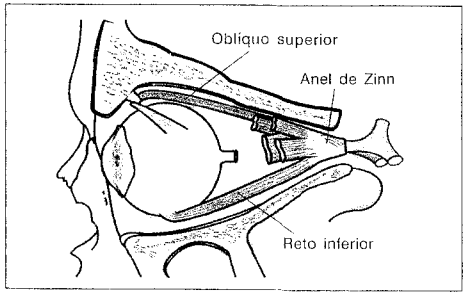

Fig. 1.29 — *Abaixadores do globo ocular esquerdo.*

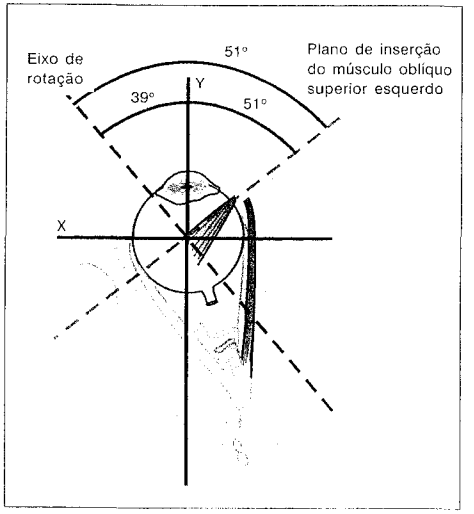

Fig. 1.30 — *Músculo oblíquo superior do olho esquerdo (modificada de Kandel et al.).*

interna do globo (incicloducão), enquanto os inferiores são responsáveis pela excicloducão.

Nervos Motores Oculares

A inervação da musculatura extrínseca ocular depende dos nervos oculomotor (III), troclear (IV) e abducente (VI). A Tabela 1.3 mostra a inervação e a função dos músculos.

Nervo Oculomotor

O nervo oculomotor é responsável pela inervação da maior parte da musculatura extrínseca ocular e inerva ainda o músculo elevador da pálpebra e, através de seu componente parassimpático, o esfíncter pupilar (Fig. 1.32).

A motricidade da pupila depende do sistema simpático, responsável pela dilatação pupilar (midríase), e do parassimpático, responsável pela contração pupilar (miose). Devido à grande importância do exame das pupilas no exame de pacientes com distúrbios da consciência, seu estudo será realizado no capítulo 7, "Comas e Estados Alterados de Consciência".

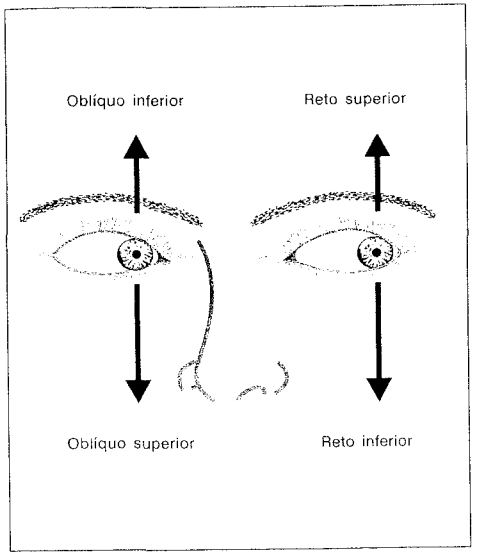

Fig. 1.31 — *Principais elevadores e abaixadores do globo ocular de acordo com a posição do olhar.*

Tabela 1.3
Musculatura Extrínseca Ocular

Músculo	*Função*	*Inervação*
[illegible]		
Reto superior	Elevação Incicloducão	III
[illegible]		
Oblíquo inferior	Elevação Excicloducão	III
[illegible]		
Reto lateral	Abducão	VI

O núcleo do III nervo localiza-se no mesencéfalo. Suas fibras passam pelo núcleo rubro e, após emergirem do tronco cerebral, situam-se próximos à borda da tenda do cerebelo, numa situação muito vulnerável a compressões pela porção medial do lobo temporal.

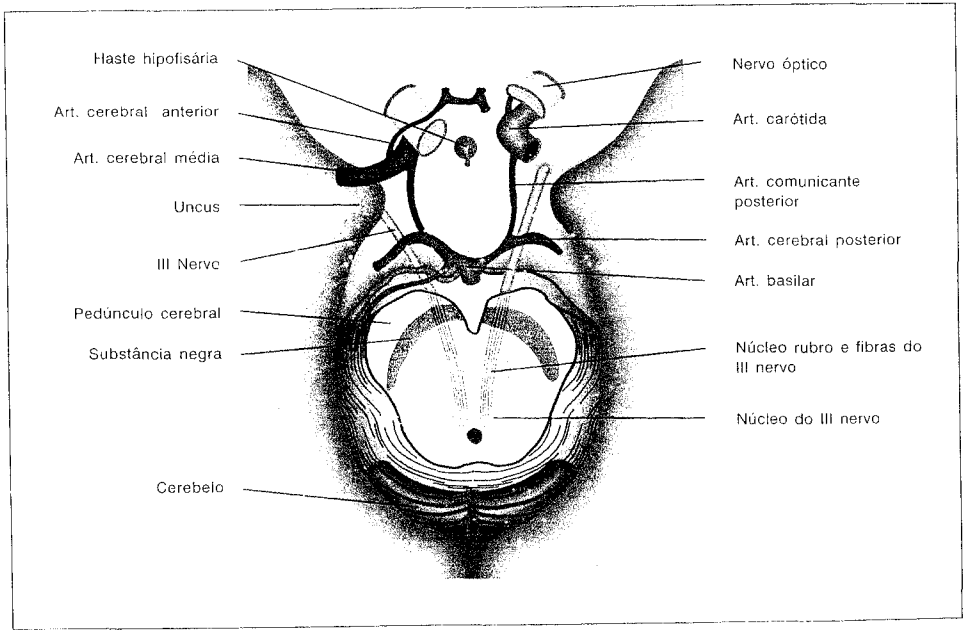

Fig. 1.32 — *Relações topográficas do nervo oculomotor.*

A lesão completa do III nervo causa midríase, ptose palpebral e abdução do globo ocular, estrabismo divergente devido às ações não mais contrabalançadas do sistema simpático, do músculo orbicular das pálpebras inervado pelo nervo facial e do músculo reto lateral, respectivamente. Os únicos movimentos oculares que se mantêm são a abdução e a inciclodução, dependentes do VI e do IV nervos, respectivamente (o abaixamento do olho não é possível porque oblíquo superior é abaixador quando o olho está aduzido).

Nervo Troclear

O núcleo do IV nervo craniano localiza-se no mesencéfalo, abaixo do núcleo do oculomotor (Fig. 1.33). A lesão do IV nervo afeta apenas o músculo oblíquo superior e causa diplopia e dificuldades parciais no abaixamento e na inciclodução do globo ocular. Lesões isoladas do IV nervo craniano são relativamente raras.

Nervo Abducente

O núcleo do VI nervo craniano situa-se na ponte e emerge do tronco na transição entre a ponte e o bulbo (Fig. 1.33). Durante seu longo trajeto intracraniano até atingir a órbita, é bastante vulnerável a compressões e a processos infecciosos. Lesão do VI nervo acarreta desvio medial do globo ocular (estrabismo convergente) pela ação não contrabalançada do músculo reto medial.

Movimentos Conjugados Oculares

É de constatação simples que os movimentos oculares normais são sempre conjugados. Lesões que afetam as estruturas responsáveis por esses movimentos podem causar diplopia, como ocorre na *oftalmoplegia internuclear*. Para compreendê-la, vamos rever alguns aspectos básicos da organização do movimento conjugado no plano horizontal.

No núcleo abducente há, além dos neurônios que inervam o músculo reto lateral, outros neurônios cujos axônios dirigem-se ao núcleo do terceiro nervo contralateral e estimulam a porção do núcleo de onde se originam axônios que inervam o músculo reto medial. Esta conexão faz-se através de um conjunto de fibras denominado fascículo longitudinal medial (Fig. 1.34). Logo, a contração do músculo reto lateral é sempre acompanhada de contração do músculo reto medial contralateral.

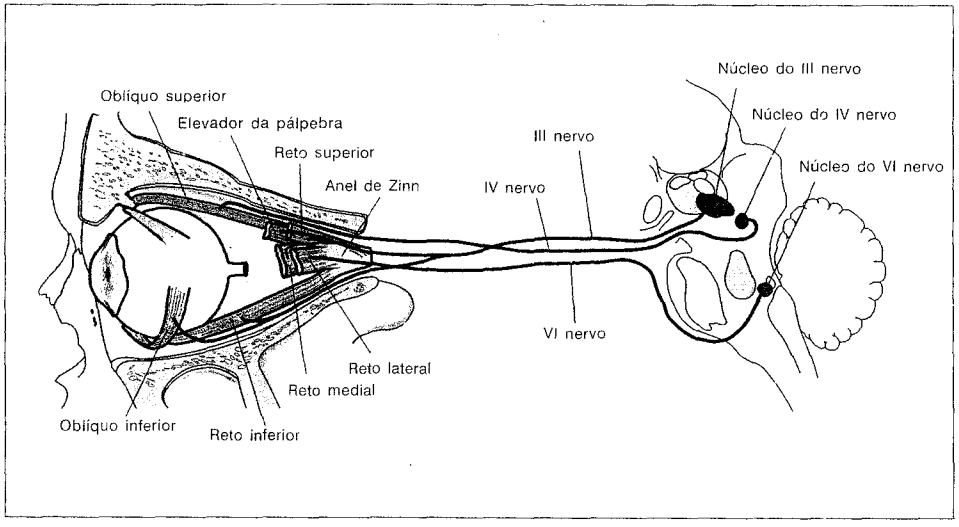

Fig. 1.33 — *Nervos motores oculares e musculatura ocular extrínseca.*

A lesão do fascículo longitudinal medial de um lado causa oftalmoplegia internuclear, em que há comprometimento da adução do globo ocular deste lado.

Na lesão do núcleo abducente, há paralisia do olhar para o lado lesado e desvio do olhar para o outro lado.

O controle sobre o núcleo abducente depende do córtex cerebral, da formação reticular pontina e dos núcleos vestibulares.

O controle cortical é feito por neurônios frontais, parietais e occipitais, que se localizam principalmente no hemisfério cerebral contralateral ao núcleo. Os córtex frontal e parietal estão envolvidos com os movimentos oculares rápidos, as sacadas oculares, que são voluntárias ou desencadeadas pelo aparecimento de um estímulo na porção lateral do campo visual. O córtex occipital relaciona-se com os movimentos lentos dos olhos necessários para permitir a estabilização da imagem na fóvea quando um objeto desloca-se dentro do campo visual.

As fibras provenientes do córtex frontal descem pela cápsula interna, passam pelo pedúnculo cerebral e cruzam para o lado oposto na transição pontomesencefálica, terminando na formação reticular paramediana da ponte. Da formação reticular partem fibras que se destinam ao núcleo abducente (Fig. 1.35). A estimulação do lobo frontal em sua região pré-motora (área 8) causa desvio dos olhos para o lado oposto e a lesão dessa área causa desvio dos

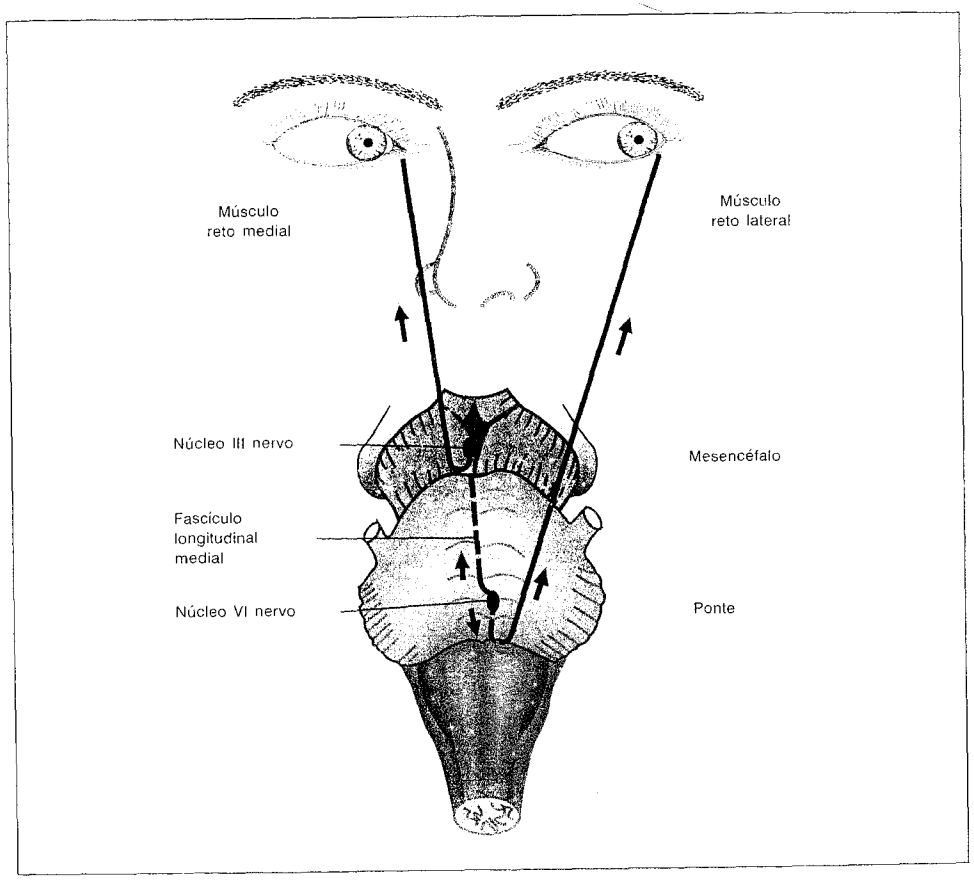

Fig. 1.34 — *Representação esquemática das vias do olhar conjugado horizontal.*

olhos para o lado da lesão. Uma parte das fibras faz conexão no colículo superior antes de conectar-se com a formação reticular paramediana da ponte (não representada na Fig. 1.35).

O trajeto das fibras occipitais relacionadas com o seguimento de um objeto que se desloca no campo visual é mais complexo e envolve conexões com o cerebelo (flóculo e nódulo), núcleos vestibulares e regiões mais dorsais da formação reticular da ponte antes de estabelecerem contato com a formação paramediana da ponte. Por esta razão, distúrbios do seguimento ocular podem surgir em lesões corticais, cerebelares, vestibulares e do tronco cerebral.

Movimentos laterais dos olhos podem ocorrer reflexamente por estimulação dos canais semicirculares com água quente ou por rotação da cabeça, que estimula os canais semicirculares e receptores proprioceptivos cervicais. Os impulsos gerados nessas estruturas estimulam o núcleo vestibular medial, situado na junção bulbopontina que se conecta com o núcleo abducente contralateral (Fig. 1.35).

O conhecimento dessas vias é muito importante no estudo de pacientes em coma e nas lesões do tronco cerebral.

Paralisia Facial

A paralisia facial é encontrada com tal freqüência na prática clínica, que se justificam algumas considerações à parte.

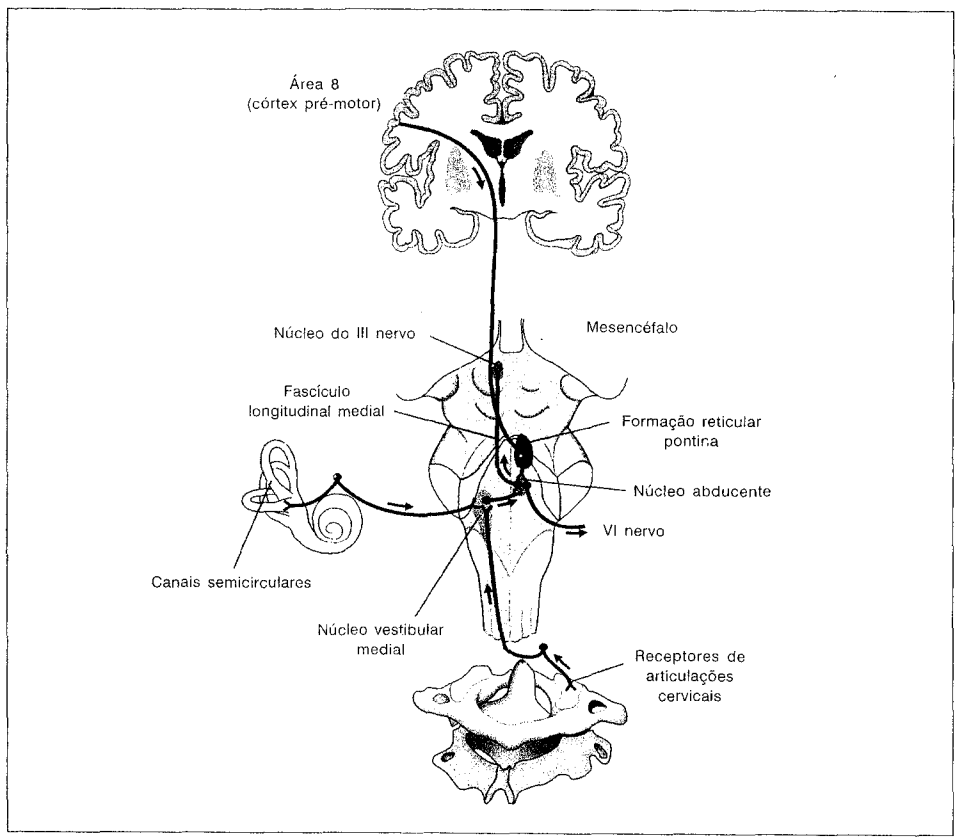

Fig. 1.35 — *Representação esquemática das vias de controle do olhar conjugado horizontal.*

Anatomia

A musculatura mímica da face é inervada pelo nervo facial, VII nervo craniano. O núcleo do nervo facial localiza-se na ponte, relativamente próximo ao núcleo abducente (Fig. 1.36).

Devido à grande importância da musculatura mímica no homem, principalmente pelo seu envolvimento na comunicação, o núcleo é composto por muitos neurônios que se encontram subdivididos em diversos grupamentos celulares, cada um dos quais sendo responsável pela inervação de certos músculos. Ao deixarem o núcleo, os axônios dirigem-se para trás, contornam o núcleo abducente e voltam-se para diante, para saírem do tronco cerebral pela sua face lateral como nervo facial.

Além das fibras motoras, associam-se ao nervo facial fibras aferentes relacionadas principalmente com a sensibilidade gustativa dos dois terços anteriores da língua e fibras eferentes parassimpáticas que se dirigem às glândulas salivares e lacrimais. Estas fibras aferentes e eferentes parassimpáticas constituem o nervo intermédio, que com freqüência não é facilmente distinguível do facial. No trajeto dentro do espaço subaracnóideo, o nervo facial (e intermédio) situa-se ao lado do nervo vestibulococlear (VIII nervo craniano) até penetrar no meato acústico interno.

Dentro do osso temporal, o nervo facial separa-se do VIII nervo e segue pelo canal facial, relativamente estreito, bem próximo à cavidade timpânica, até emergir do crânio, atravessar a glândula parótida e abrir-se como um leque para inervar a musculatura mímica de toda a face.

Paralisia Facial Periférica

A lesão dos neurônios do nervo facial, quer do corpo celular localizado no núcleo, quer dos axônios em qualquer parte do trajeto, causa *paralisia facial periférica*. Há paralisia de toda a musculatura mímica de uma hemiface, a rima bucal desvia-se para o lado são devido à redução do tono no lado afetado e o olho mantém-se aberto pela ação do músculo elevador da pálpebra (III nervo). Movimentos como franzir a testa, assobiar e exibir os dentes como num sorriso tornam-se impossíveis. Quando a lesão acomete fibras do nervo intermédio, pode haver déficit da gustação dos dois terços anteriores da língua e redução da secreção lacrimal.

A forma mais comum de paralisia facial periférica é a paralisia de Bell, em que muito provavel-

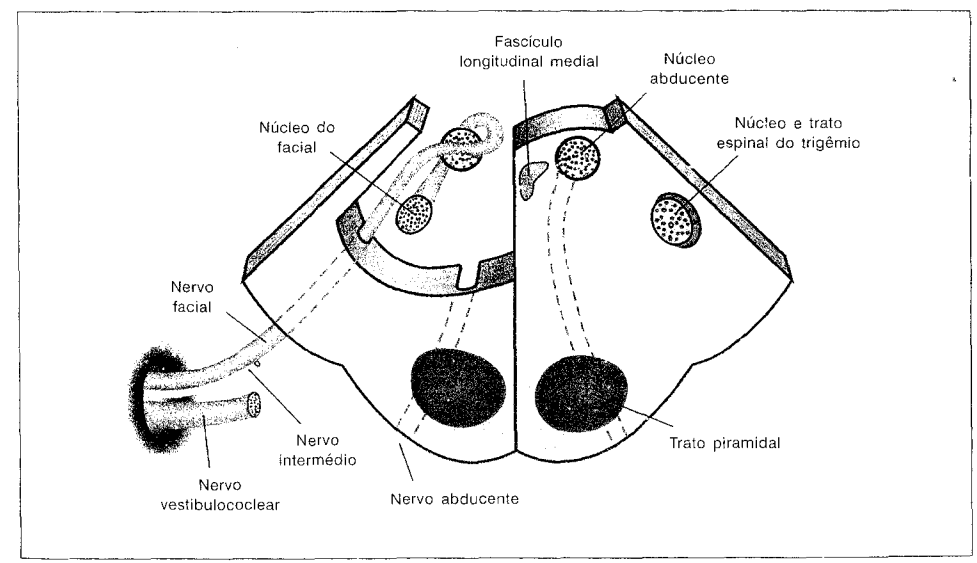

Fig. 1.36 — *Núcleo e nervo facial.*

mente o nervo acometido por processo inflamatório de etiologia viral dentro do canal facial.

Lesões situadas no tronco cerebral podem afetar o núcleo do nervo facial ou suas fibras, condicionando paralisia facial periférica do lado da lesão, como ocorre em processos vasculares ou tumorais, por exemplo. Se a lesão for suficientemente extensa, poderá comprometer o trato corticospinal e causar síndrome piramidal nos membros do lado oposto. A associação de paralisa facial periférica de um lado e paralisia dos membros contralaterais (hemiparesia alternada) é altamente sugestiva de lesão da ponte. Eventualmente, o núcleo abducente pode também ser afetado, associando-se paralisia do olhar conjugado para o lado da lesão.

Paralisia Facial Central

A principal aferência do núcleo facial provém do córtex cerebral através do trato córtico-nuclear. A porção dorsal do núcleo, que inerva a metade superior de uma hemiface, recebe aferências corticais dos hemisférios ipsi e contralateral. A porção ventral do núcleo, responsável pela inervação da musculatura mímica da metade inferior da hemiface, recebe apenas impulsos do hemisfério contralateral.

Lesões supranucleares unilaterais causam a *paralisia facial central*, em que apenas a motricidade mímica da parte inferior da hemiface contralateral é comprometida. A mímica da porção superior é pouco ou nada afetada, devido à inervação bilateral.

Deste modo, a extensão da paralisia facial pode guardar relação inversa com a gravidade do processo lesional. Nas lesões periféricas, que freqüentemente são menos graves, a extensão é maior que nas lesões centrais, usualmente mais graves.

Distúrbios da Comunicação Verbal

Sob este título, vamos incluir alguns distúrbios que afetam principalmente a comunicação oral e que dependem de lesão do sistema nervoso.

Podem ser divididos em disfonias, disartrias e afasias.

Disfonias

Disfonias são alterações da fonação. Fonação é a produção de sons pela vibração das cordas vocais.

Disfonias podem ocorrer em afecções primitivas da laringe ou em lesões nervosas que afetam a motricidade das cordas vocais, pois estas precisam ser aduzidas durante a expiração para que ocorra a emissão de sons. As disfonias caracterizam-se por alteração do volume, da qualidade e do timbre da voz.

A inervação motora das cordas vocais depende do nervo vago, X nervo craniano. Lesões unilaterais do nervo vago ou de seu ramo recorrente laríngeo causam disfonia. Lesões bilaterais causam afonias. Em lesões supra-nucleares raramente ocorre disfonia isolada.

Disartrias

Disartrias são distúrbios articulatórios condicionados por perturbações do sistema nervoso, em nível periférico ou central.

Articulação pode ser definida como o processo pelo qual a laringe, faringe, mandíbula, língua, palato mole, dentes e lábios interagem para a emissão dos fonemas consoantes que permitem a formação das palavras.

Distúrbios articulatórios podem ser secundários a múltiplas causas. Quando não dependem de alterações neurológicas, são chamados *dislalias*. Dislalias podem ocorrer em afecções locais dos órgãos fonoarticulatórios, em casos de surdez, em estados de deficiência mental e em doenças psiquiátricas. Durante o desenvolvimento normal da criança, ocorre a dislalia fisiológica ou de evolução.

A inervação dos órgãos fonoarticulatórios depende principalmente dos nervos bulbares: glossofaríngeo, vago, acessório e hipoglosso.

O nervo vago, X nervo craniano, é o mais importante entre eles porque inerva os músculos da laringe, faringe e palato mole (Fig. 1.37).

O nervo glossofaríngeo, IX nervo craniano, participa da inervação motora da faringe, mas é o principal responsável pela sensibilidade gustativa e pela sensibilidade da úvula, fauces e faringe.

O nervo acessório, XI nervo craniano, contém algumas fibras que se agregam às do vago, mas a maior porção do nervo é responsável pela motricidade do trapézio e esternocleidomastóideo.

O nervo hipoglosso, XII nervo craniano, inerva os músculos intrínsecos e extrínsecos da língua.

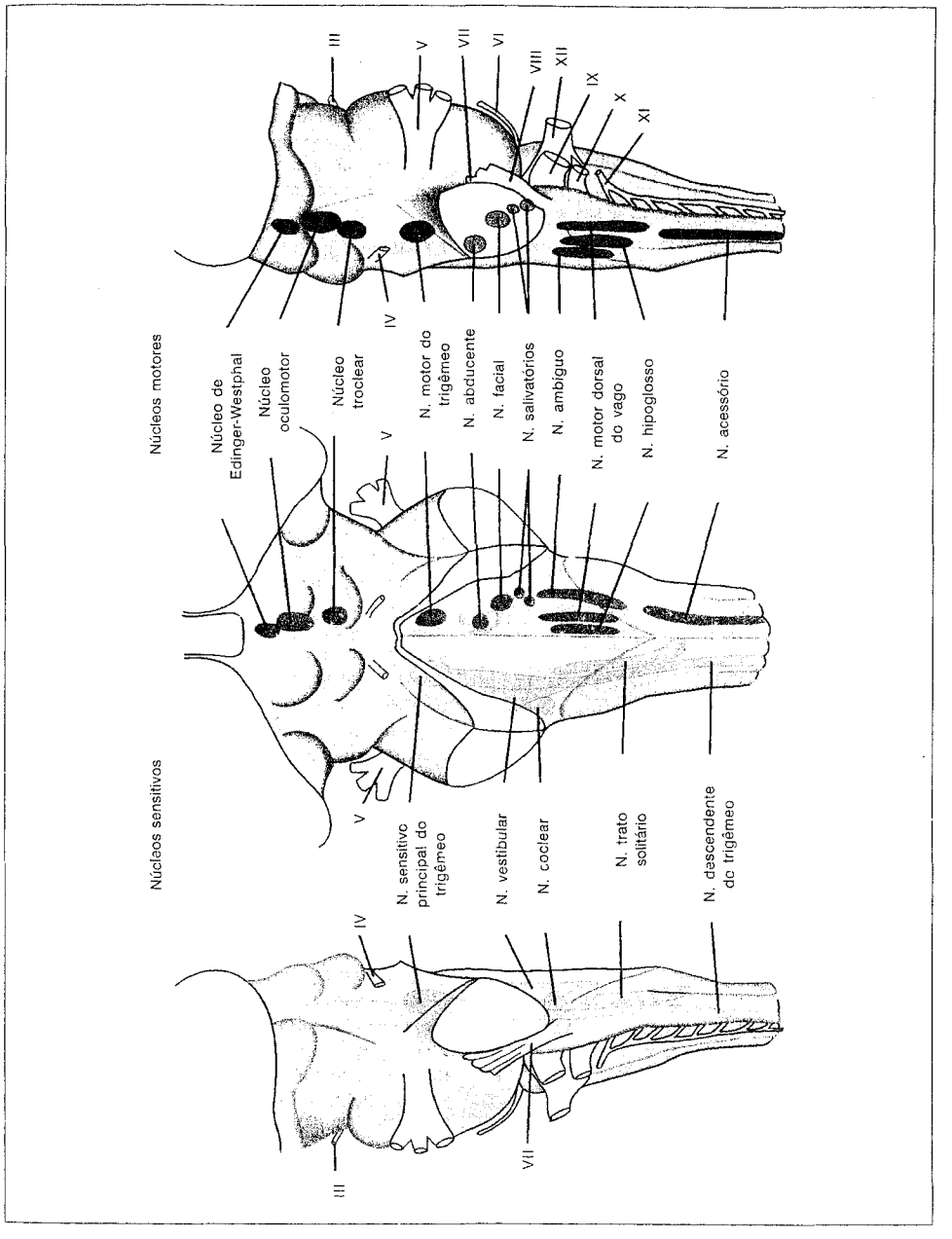

Fig. 1.37 — *Núcleos sensitivos e motores dos nervos cranianos.*

Lesões Bulbares

Lesões do bulbo ou dos nervos bulbares causam disartria em que a fala torna-se lenta, monótona, com sons indistintos, anasalada e com disfonia associada. É comum que exista disfagia, porque a deglutição depende diretamente dos nervos bulbares.

Doenças da placa motora, como miastenia grave e botulismo, podem causar disartria e disfagia semelhantes às da lesão bulbar.

A avaliação dos nervos bulbares deve incluir a pesquisa dos reflexos faríngeo e palatino. No reflexo faríngeo (ou nauseoso), a excitação da parede posterior da faringe com uma espátula causa elevação e constrição da faringe, retração da língua e sensação de náusea. O reflexo palatino consiste na elevação do palato mole e retração simultânea da úvula quando se toca a úvula ou o palato mole com uma espátula. Ambos dependem dos nervos glossofaríngeo e vago, como elementos aferente e eferente do arco reflexo, respectivamente.

Lesões de Outros Nervos Cranianos

Disartria pode ocorrer na paralisia facial devido à dificuldade de pronunciar os fonemas labiais e labiodentais.

Em lesões do trigêmeo, ocorre disartria devido ao distúrbio das sensibilidades exteroceptiva e proprioceptiva dos lábios, dentes e língua. A disartria não é muito grave, mostrando que a importância dessas informações proprioceptivas é relativamente pequena para a articulação normal.

Síndrome Pseudobulbar

Lesões supranucleares que envolvem unilateralmente os tratos corticnucleares podem causar distúrbios transitórios da articulação. Em lesões bilaterais ocorre a síndrome pseudobulbar, em que a disartria é semelhante à verificada nas lesões bulbares e acompanha-se também de disfagia.

Lesões Cerebelares

A incoordenação que ocorre nas lesões cerebelares atinge também a articulação. A disartria cerebelar caracteriza-se por fala lenta, de emissão trabalhosa, com variações de altura e de intensidade. Freqüentemente as palavras ou sílabas são escandidas, isto é, pronunciadas de modo destacado.

Os movimentos involuntários da atetose, distonia, coréia e as mioclonias e tremores podem causar disartria. Na doença de Parkinson, a fala torna-se monótona, lenta e de baixa intensidade.

Afasias

A capacidade de expressar idéias e sentimentos através de símbolos verbais, denominada linguagem verbal, é uma das funções do cérebro humano que tem motivado estudos de diversas disciplinas. Os passos que levam da idéia ou pensamento à expressão verbal (ou da audição à compreensão) são apenas parcialmente compreendidos.

Em determinadas lesões do SNC pode existir ruptura deste intrincado processo, originando alterações da linguagem denominadas *afasias*.

Afasias são distúrbios da linguagem verbal. Referem-se à perda total ou parcial da capacidade de utilização de símbolos verbais ou das regras gramaticais que permitem sua integração em frases para a expressão ou compreensão de idéias e sentimentos. Independem de distúrbios articulatórios ou intelectuais[6].

Virtualmente, em todos os indivíduos destros e em mais de dois terços dos canhotos o hemisfério cerebral esquerdo é dominante para a linguagem verbal. Esta dominância depende do desenvolvimento mais acentuado de regiões do lobo temporal esquerdo que pode ser constatado mesmo antes do nascimento. Lesões situadas no córtex cerebral do hemisfério dominante, em diversas áreas de região relativamente extensa, podem causar afasias em que há predomínio de comprometimento da expressão ou da compreensão verbais.

Existem diversas formas clínicas de afasia. Apresentaremos aqui apenas as mais importantes, lembrando que os distúrbios de aquisição da linguagem não são incluídos entre as afasias.

A *afasia de expressão* ou *afasia motora* caracteriza-se por uma grande pobreza de expressão verbal, que se torna extremamente difícil e trabalhosa. Muitas vezes, o repertório do paciente reduz-se a duas ou três palavras. Na maioria dos casos existe comprometimento igualmente grave da escrita, mas a compreensão oral e a capacidade de leitura são praticamente normais. Resulta de lesão da área de Broca, localizada no lobo frontal, à frente da área motora da face (Fig. 1.38). Geralmente, há hemiplegia direita associada e ocorre freqüentemente na prática clínica.

A *afasia de compreensão* ou *sensorial* caracteriza-se por grande dificuldade na compreensão verbal (oral e escrita). O paciente não reconhece bem sua dificuldade e expressa-se através de palavras e frases incompreensíveis devido a trocas e supressões de fonemas e de sílabas. A afasia de compreensão é menos freqüente que a afasia de expressão e depende de lesão da área de Wernicke, região relativamente extensa que inclui parte do córtex auditivo de associação e que se estende posteriormente pelo lobo parietal (Fig. 1.38).

A *afasia global* resulta de lesão que envolve as áreas de Broca e de Wernicke. O paciente geralmente apresenta hemiplegia direita. A expressão e a compreensão verbais são reduzidas a poucas palavras ou mesmo totalmente comprometidas.

A *afasia nominal* ou *amnéstica* é uma das formas mais comuns de afasia e caracteriza-se pela dificuldade em nomear objetos. A fala torna-se cheia de pausas e circunlóquios porque a evocação das palavras adequadas torna-se deficiente. Pode ocorrer em lesões situadas em diversas partes das regiões envolvidas na linguagem. Geralmente, o indivíduo reconhece a palavra que não conseguia lembrar quando esta lhe é apresentada. Por exemplo, se uma caneta for-lhe mostrada e o paciente não conseguir dizer o nome do objeto, sabe dizer para que serve, se tem uma, ou quais objetos são semelhantes a ela e, se o examinador disser "can" ou "cane" ou "caneta", o paciente reconhecerá imediatamente a palavra. Quando este reconhecimento não ocorre, dizemos que há um distúrbio semântico (perda da associação significante-significado), condição que indica lesão da área de Wernicke ou do pólo temporal esquerdo.

A *afasia de condução* caracteriza-se pelo déficit predominante da repetição de fonemas ou de palavras, enquanto a expressão espontânea e a compreensão estão bem menos afetadas. Esta forma de afasia, relativamente incomum, é importante porque permite compreender um pouco dos processos da linguagem. A repetição depende da correta decodificação dos fonemas e da sua adequada expressão. Para a repetição não há necessidade de compreensão, como ocorre quando repetimos palavras de uma língua desconhecida. A decodificação dos fonemas e sua expressão estão intimamente ligadas às áreas de Wernicke e de Broca, respectivamente. Na afasia de condução há lesão do fascículo arqueado que conecta a área de Wernicke à de Broca.

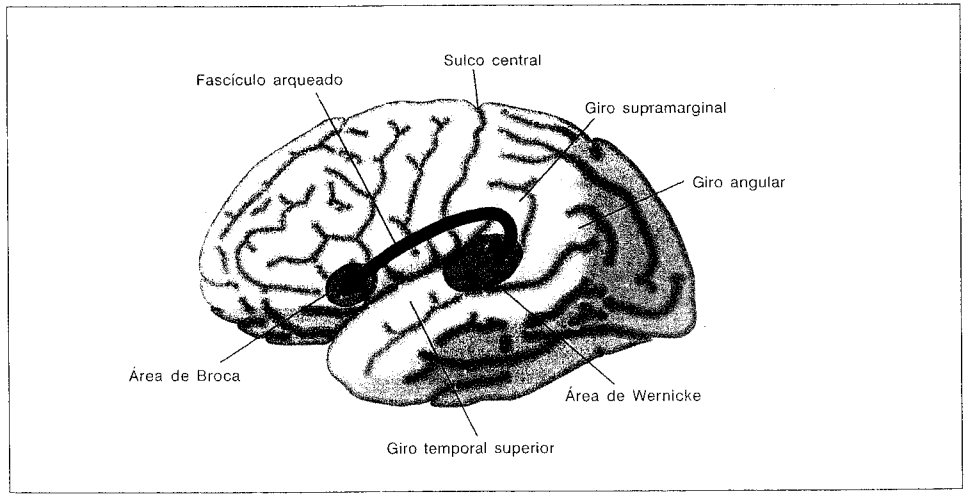

Fig. 1.38 — *Áreas corticais da linguagem.*

[6] O termo afasia deveria ser substituído por disfasia nos distúrbios parciais da linguagem, mas por convenção utiliza-se afasia tanto para os distúrbios totais como para os parciais.

Do ponto de vista clínico, as afasias devem ser distinguidas das disartrias, de um lado, e dos distúrbios da audição ou das demências, de outro.

Nas afasias com distúrbios da expressão é sempre possível constatar que, além de déficit de articulação, existem dificuldades na nomeação ou no emprego de regras gramaticais na construção das sentenças. Além disso, o paciente afásico apresenta dificuldades semelhantes às da expressão oral, ou até mais acentuadas, quando tenta escrever o que não consegue expressar oralmente (*agrafia*). Estas alterações permitem distinguir as afasias das disartrias no exame do paciente.

Eventualmente, a distinção entre afasias com comprometimento da compreensão e surdez ou alterações mentais pode ser difícil. O exame da leitura, o emprego de testes de audição e a avaliação do estado mental usualmente permitem o diagnóstico diferencial. O comprometimento da leitura (*alexia*) ocorre na afasia de Wernicke mas pode manifestar-se sem alterações da compreensão oral, como em lesão isolada do giro angular esquerdo (Fig. 1.38), área em que informações auditivas e visuais são integradas.

Distúrbios da Memória

Queixas de falta de memória são bastante comuns na atividade clínica. Como a memória é uma função biológica complexa, seus distúrbios podem manifestar-se de diversas maneiras. Assim, por exemplo, enquanto um paciente queixa-se de dificuldade em memorizar fatos recentes, outro pode referir deficiência na recordação de eventos antigos.

Neste campo de estudo, como em outros que se dedicam às funções nervosas superiores, é freqüente ouvir que nosso conhecimento é muito pequeno. Essa afirmação é apenas parcialmente correta. Na verdade, nosso conhecimento nesses campos é grande mas falta ainda muito por conhecer.

Bases Fisiológicas

Quando um evento estimula o SNC, ocorre um padrão de atividade de neurônios, com uma distribuição temporal e espacial peculiar para este evento. Pode-se presumir que a repetição deste mesmo padrão de atividade neuronal ou de parte dele, em outro momento, tenha como contrapartida a recordação do evento.

Ao ouvirmos um número de telefone que iremos discar em seguida, somos capazes de reter esse número por alguns segundos. É claro que essa tarefa só será possível se houver atenção adequada. Aliás, falta de atenção é uma das principais causas de distúrbios erroneamente interpretados como falta de memória. A capacidade de repetir o número de telefone por pouco tempo depende, provavelmente, da repetição do mesmo padrão temporal e espacial de atividade neuronal. Qualquer interferência pode prejudicar essa repetição, como podemos constatar em nosso cotidiano. Esta capacidade de reter informações por pouco mais de um minuto recebe a denominação algo imprópria de *memória imediata* e depende de alterações transitórias que aumentam a eficiência da transmissão sináptica entre os neurônios envolvidos na percepção dos estímulos. A denominação memória de curto prazo é preferível.

Quando há necessidade ou conveniência para o organismo de reter a informação por mais tempo, por exemplo, para utilizarmos o número de telefone em outra ocasião, o padrão de atividade neuronal deve ser "fixado" para que se possa repetir no futuro.

Que modificações permitem a fixação?

Em primeiro lugar, no cérebro do ser humano praticamente não há desenvolvimento de novos tratos ou conexões após a formação do SNC. Logo, cada novo padrão de atividade neuronal correspondente a um evento novo deve utilizar conexões preexistentes.

A possibilidade de repetição de um dado padrão no futuro dependerá de modificações sinápticas duradouras que aumentem a eficiência da transmissão entre os neurônios envolvidos. Essas modificações ocorrem em nível funcional, com aumento da síntese e da liberação de neurotransmissores e, em nível anatômico, com hipertrofia das terminações sinápticas[7]. Essas alterações podem ser comparadas com modificações de um sistema viário ao longo do tempo: o número e a largura das pistas das estradas mais utilizadas são aumentados, enquanto estradas menos trafegadas podem até ser abandonadas.

[7] Um dos mecanismos relacionados à capacidade de reter informações é a potenciação em longo prazo. Este fenômeno caracteriza-se por aumento duradouro da resposta pós-sináptica a impulsos aferentes quando esses impulsos são precedidos por estimulação tetânica breve desses mesmos aferentes. Assim, a resposta de um neurônio a um impulso pode aumentar em cerca de 50% se a mesma via aferente tiver sido submetida a séries de estímulos tetanizantes; esse aumento pode persistir durante meses.

O aumento da eficiência da transmissão sináptica ao longo de um conjunto de conexões neuronais pode permitir que esse conjunto ou esse padrão de atividade neuronal repita-se com mais facilidade a partir de estímulos desencadeantes.

Como o Organismo Distingue o Que Deve Ser Estocado na Memória?

De todas as informações que atingem o SNC num período de tempo, apenas uma parcela muito pequena merece atenção e parcela ainda menor será mantida no estoque de memórias do indivíduo.

É de simples observação que informações carregadas de colorido emocional são mais facilmente retidas na memória (às vezes, mesmo contra a vontade do indivíduo).

Para compreender os mecanismos e as vias anatômicas responsáveis pela retenção de informações, vamos analisar o processamento de uma informação visual.

Conexões Córtico-límbicas

Quando uma imagem atinge a retina, há estimulação de neurônios da retina, corpo geniculado lateral e do córtex visual primário. Do córtex primário (área 17), onde são identificadas características elementares da informação visual, os estímulos propagam-se para áreas de associação visual (18 e 19), onde são identificados conjuntos de características, como já foi mencionado no início deste capítulo (Fig. 1.39).

A seguir, os estímulos propagam-se pelo córtex cerebral em duas vias paralelas. Na via situada superiormente, são estimuladas as áreas de associação multimodal do córtex parietal e do córtex da convexidade frontal. Esta via relaciona-se com a atenção e localização dos estímulos que se situam no campo visual e com os movimentos dos olhos em direção a eles. Portanto, o papel desta via situada superiormente é o de permitir a localização espacial dos estímulos (*onde?*) desencadeando *ação* (desvio do olhar, eventualmente da cabeça e a seguir da mão).

Na via situada inferiormente, os impulsos propagam-se para as áreas temporais de associação visual, para as áreas temporoparietais da linguagem e para o sistema límbico. Esta via relaciona-se com a identificação do estímulo (o que é? qual o nome? qual sua importância para a sobrevida do indivíduo?), portanto com a *identificação*.

De modo similar, os estímulos auditivos e sensoriais somáticos propagam-se em vias similares que

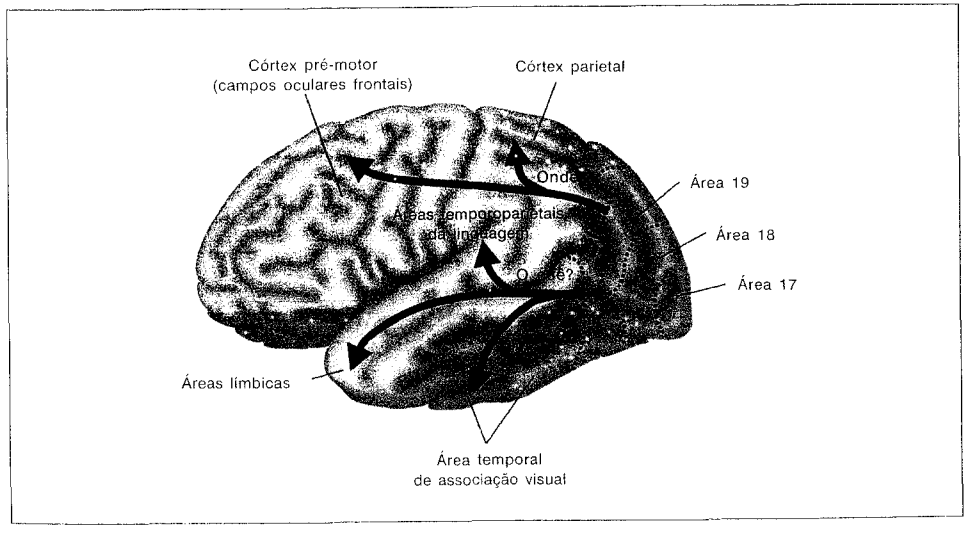

Fig. 1.39 — *Representação esquemática das vias de processamento de estímulos visuais.*

são responsáveis pela localização e pela identificação. Frente a um estímulo visual complexo, como uma fruta, por exemplo, a via superior permite localizá-la no espaço e dirigir os olhos para que a a fóvea seja estimulada, o que permitirá visão mais adequada do objeto. Ao mesmo tempo, em um processamento em paralelo, são identificadas as características como forma, cor (córtex de associação visual temporal) e nome (área temporoparietal da linguagem). Além dessas projeções mais óbvias, as projeções para o sistema límbico (amígdala, formação hipocampal) causarão salivação, aumento da secreção gástrica e, caso o indivíduo esteja com fome, poderão desencadear o comportamento de alcançar a fruta e levá-la à boca, ou, caso o indivíduo esteja saciado ou a fruta não seja comestível, até de aversão.

Este papel importantíssimo das estruturas límbicas depende de suas íntimas conexões recíprocas com o *hipotálamo*. Como sabemos, o hipotálamo é a região do encéfalo onde se concentram os neurônios que controlam os sistemas endócrino, simpático e parassimpático. É também o principal sítio de projeção dos impulsos provenientes do meio interno captados pelos baroceptores viscerais e pelos quimioceptores (Fig. 1.40).

As conexões do sistema límbico, com o hipotálamo de um lado e o córtex cerebral de outro, colocam o sistema límbico numa posição estratégica de convergência sensorial, pois recebe aferências do meio externo através do córtex cerebral e aferências do meio interno através do hipotálamo. No exemplo que citamos há pouco, quando o indivíduo vê a fruta, as condições do meio interno (neste exemplo, o estado alimentar), que interagem com o sistema límbico via hipotálamo, irão atribuir valor maior ou menor à visão da fruta, podendo modificar o comportamento motor, fazendo com que o indivíduo pegue a fruta ou não, através de conexões do sistema límbico com o lobo frontal e deste para as áreas motoras. Por outro lado, principalmente através de sua porção orbitária, o lobo frontal projeta-se sobre o hipotálamo e sobre o hipocampo e as amígdalas e, deste modo, pode exercer controle sobre a atividade dessas estruturas. Por exemplo, mesmo que estejamos com muita fome, somos capazes de inibir nossa vontade de pegar uma fruta que enfeita a mesa de uma recepção; um indivíduo com lesão da porção orbitária do lobo frontal não conseguiria inibir este comportamento socialmente inadequado.

É provável que esta interação das condições do meio interno com as do meio externo que ocorrem no sistema límbico sejam as responsáveis pela memorização de um evento. De acordo com esta hipótese, a importância biológica de uma percepção para o indivíduo num dado momento confere a ela um caráter especial que é fundamental para que o padrão de atividade neuronal relacionado com a percepção seja fixado. Logo, ocorreriam alterações sinápticas duradouras nos próprios circuitos neuronais envolvidos na percepção do meio externo, desde que houvesse interação com as projeções do sistema límbico. Ou seja: a fixação dependeria do sistema límbico, mas ocorreria nos próprios circuitos corticais estimulados durante o processamento da informação que deve ser estocada. Exemplificando, a fixação de informações visuais ocorreria principalmente no lobo occipital e nas regiões ínfero-mediais do lobo temporal, das tácteis no lobo parietal e das auditivas nas regiões laterais do lobo temporal. Para que isto ocorra, projeções eferentes do sistema límbico devem atuar sobre o conjunto de neurônios do córtex cerebral envolvidos na percepção dos estímulos do meio externo, induzindo modificações nas conexões sinápticas.

As projeções do sistema límbico sobre o córtex cerebral podem ser diretas ou indiretas. Existem

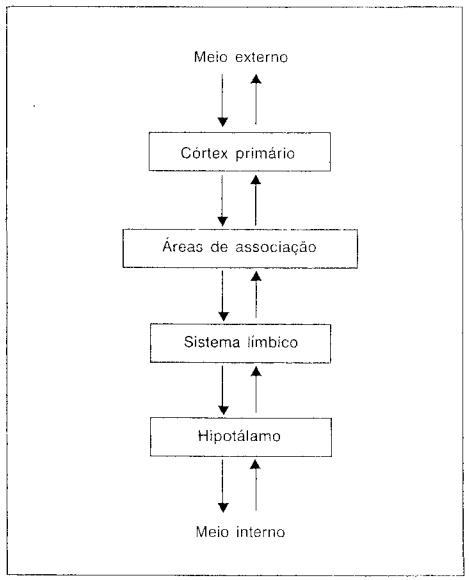

Fig. 1.40 — *Esquema das conexões entre estruturas neocorticais, sistema límbico e hipotálamo (segundo Mesulam).*

conexões diretas entre a formação hipocampal e a amígdala e as áreas corticais de associação. As conexões indiretas podem utilizar as conexões do sistema límbico com alguns núcleos subcorticais, entre os quais se destaca o núcleo basal de Meynert, que se projetam para todo o córtex cerebral utilizando a acetilcolina como neurotransmissor. A acetilcolina torna os neurônios corticais mais receptivos a outros impulsos excitatórios, o que pode facilitar a fixação preferencial de informações. Sabe-se que drogas anticolinérgicas reduzem a memória para fatos recentes, enquanto drogas colinérgicas podem aumentá-la.

Outra via indireta entre o sistema límbico e as áreas de associação relacionadas com a percepção do meio externo utiliza as conexões do córtex pré-frontal, que recebe grande contingente de impulsos provenientes do sistema límbico, de um lado, e das áreas de associação unimodal e multimodal, de outro, e projeta-se de volta sobre essas mesmas regiões. Uma das vias de conexão entre o sistema límbico e o lobo frontal é representada pelo *circuito de Papez*, que interconecta o hipocampo com as áreas de associação frontal através do giro cíngulo, que faz parte do córtex frontal. Por este circuito, impulsos do hipocampo são conduzidos em um trato denominado fórnix até os corpos mamilares (hipotálamo), e daí aos núcleos anteriores do tálamo; dos núcleos anteriores do tálamo os impulsos propagam-se ao giro cíngulo. Eferências do giro cíngulo projetam-se: a) de volta sobre o hipocampo fechando o circuito, e b) para outras áreas do córtex pré-frontal.

Estas noções básicas podem permitir a compreensão dos mecanismos de alguns dos distúrbios de memória mais comuns.

Amnésia Anterógrada

Talvez o exemplo mais conhecido de déficit de memória seja o do paciente H.M., estudado por Scoville e Milner (1957), que após cirurgia para tratamento de epilepsia perdeu a capacidade de fixar novos dados na memória.

Durante os vários anos em que foi repetidamente examinado, H.M. mostrou-se incapaz de reter novas informações independentemente da importância ou do conteúdo emocional. Sua memória imediata (ou de curto prazo) estava preservada de modo que conseguia reter informações até por um ou dois minutos, desde que não se distraísse. Entretanto, não era capaz de lembrar-se do que havia ocorrido momentos antes. A informação de que seu tio havia falecido o deixava visivelmente emocionado, mas

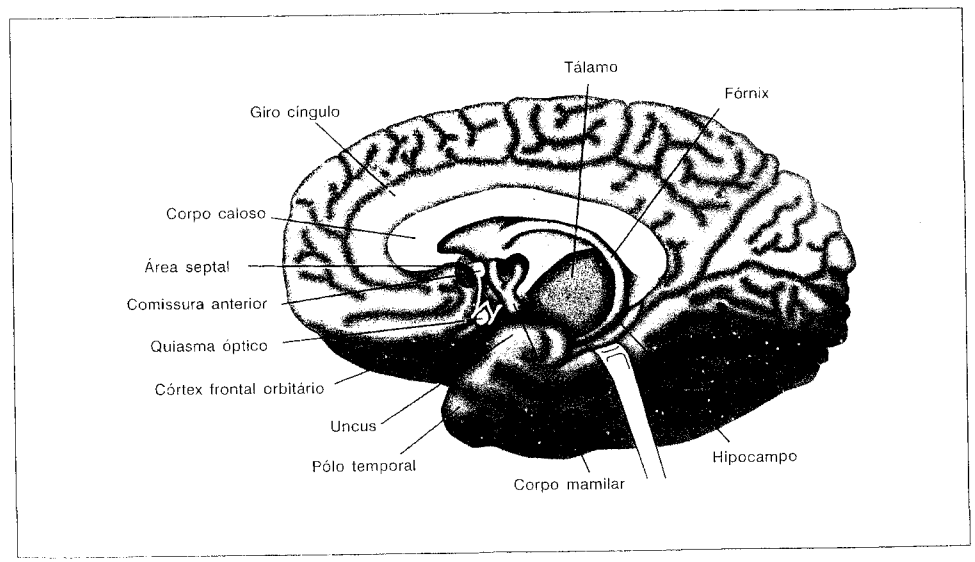

Fig. 1.41 - *Superfície medial do hemisfério cerebral direito com exposição do fórnix e do corpo mamilar (modificado de Netter).*

poucos minutos depois esquecia-se completamente. Ao ser novamente informado, tornava-se novamente emocionado, para algum tempo depois perguntar quando o tio viria visitá-lo. Lia as mesmas revistas durante meses e não era capaz de reconhecer pessoas que havia conhecido após a cirurgia. A avaliação psicométrica revelava QI normal e sua capacidade crítica quanto ao distúrbio pode ser depreendida deste seu comentário:

"...neste momento tudo parece claro para mim, mas o que aconteceu um pouco antes? É isto que me preocupa. É como acordar de um sonho: eu não consigo lembrar-me".

Este tipo de distúrbio é denominado amnésia anterógrada porque se refere à impossibilidade de fixar dados apresentados após a instalação do processo mórbido. Ou seja, a capacidade de memorização está muito comprometida. A impossibilidade de lembrar-se de eventos prévios à lesão cerebral é denominada amnésia retrógrada, a qual comentaremos a seguir.

Qual a razão da amnésia anterógrada de H.M.?

O procedimento cirúrgico consistiu na ressecção bilateral das porções mediais dos lobos temporais, extirpando, portanto, os hipocampos e as amígdalas. Diversos estudos têm destacado que o papel dos hipocampos na gênese da amnésia anterógrada é mais importante do que o das amígdalas em seres humanos.

Apesar de não ser capaz de memorizar novas informações, H.M. pôde aprender procedimentos como montar um quebra-cabeças ou comandar sua mão a partir da imagem refletida num espelho. Quando o paciente realiza diversas sessões de treinamento, constata-se que o tempo para execução e o número de erros diminuem progressivamente, como num indivíduo normal. Entretanto, todas as vezes que se pede ao paciente que execute a tarefa, ele informa que esta é a primeira vez que a está fazendo, deixando claro que não se lembra. Dizemos que sua memória explícita está comprometida, enquanto a sua *memória implícita* (ou para procedimentos) está preservada. A memória implícita é independente dos hipocampos e parece depender mais dos gânglios da base e cerebelo. Na nossa vida cotidiana, os sistemas de memória explícita e implícita interagem na memorização, mas quando dizemos que um paciente tem problemas de memória quase sempre estamos nos referindo à memória explícita.

Amnésias semelhantes à de H.M. podem ser constatadas em seqüelas de encefalite, principalmente da encefalite herpética, em que o processo mórbido pode acometer os lobos temporais, e em seqüelas de trauma de crânio, além de noutras situações menos comuns.

A amnésia anterógrada intensa acontece na *amnésia global transitória*, em que, por período de horas, existe impossibilidade de reter informações. Além disso há amnésia retrógrada de duração variada. O paciente pergunta repetidamente a mesma coisa e o observador menos atento pode interpretar o distúrbio como episódio de confusão mental. É uma condição benigna que não costuma se repetir e que decorre, provavelmente, de disfunção transitória das porções mediais do lobo temporal.

Lesões diencefálicas bilaterais, como ocorrem em acidentes cerebrais, em seqüelas de encefalite e na síndrome de Korsakoff, além de noutras condições menos comuns, podem causar amnésia anterógrada.

Na síndrome de Korsakoff, secundária à carência de tiamina usualmente causada por alcoolismo, existe amnésia anterógrada de intensidade variada, amnésia retrógada e, algumas vezes, *confabulação*. O termo confabulação é aqui empregado para designar a expressão de falsas memórias. Por exemplo, quando perguntado sobre o que aconteceu há poucos minutos, o paciente "inventa" uma história ou conta algo acontecido noutra ocasião. Lesões bilaterais dos corpos mamilares e dos núcleos anteriores do tálamo, que fazem parte do circuito de Papez, ou do núcleo médio dorsal do tálamo, têm sido responsabilizados pela amnésia da síndrome de Korsakoff e de outras amnésias diencefálicas.

Déficit de fixacão ocorre também em lesões do núcleo basal de Meynert. A degeneração deste núcleo é um dos fatores que contribuem para a amnésia da doença de Alzheimer.

Amnésia Retrógrada

É característico da amnésia retrógrada que o paciente não se lembre de fatos ocorridos algum tempo antes do processo mórbido, mas que a memória para fatos ainda mais antigos (*memória remota*) esteja preservada. Por exemplo, após um trauma de crânio, um paciente apresentou amnésia retrógrada de cerca de seis meses de duração, associada à amnésia anterógrada. Logo, sua memória para os fatos ocorridos nos seis meses anteriores ao trauma estava afetada, mas recordava-se bem de fatos mais antigos. Geralmente existe um período mais próximo ao evento, do qual o paciente não se lembra de nada, um período remoto do qual se lembra bem, e um período intermediário do qual consegue lembrar-se cada vez mais, à medida que nos afastamos do momento em que ocorreu o evento desencadeante da amnésia.

Esses fatos sugerem que a memorização não termina com a fixação. É provável que, após a fixação, exista necessidade de repetidas memorizações dos fatos para que se tornem consolidados. As estruturas relacionadas com a fixação e com a consolidação devem ser as mesmas. No caso H.M., a extirpação dos hipocampos causou amnésia retrógrada de cerca de três anos. Como foi operado quando estava com 29 anos, recordava-se bem de sua infância e adolescência. A preservação da memória para fatos mais antigos é uma das principais demonstrações de que a memória não é estocada nas mesmas estruturas responsáveis pela fixação e consolidação.

A consolidação é um processo dinâmico que envolve a acomodação de novas memórias às antigas e ocorre concomitantemente ao esquecimento.

O esquecimento não deve ser entendido como um processo puramente passivo. É também ativo e importante para acomodar novas informações, esculpindo-as de uma massa de comemorativos irrelevantes, e para substituir informações ultrapassadas por atualizadas. É interessante comentar o caso do paciente S., relatado por Luria.

S. tinha memória prodigiosa e ganhava a vida demonstrando-a em público. Sua principal dificuldade consistia na incapacidade de esquecer-se das inúmeras informações irrelevantes que recebia durante suas apresentações públicas ao longo dos anos. Precisou desenvolver um processo ativo para conseguir esquecê-las.

Distúrbios Parciais de Evocação

Como já comentamos, as memórias são estocadas em circuitos em que a participação cortical é fundamental. Não há uma única região cortical que seja responsável pelo armazenamento de toda a informação. Diversas áreas participam, cada uma contribuindo de modo particular. Por exemplo, quando nos recordamos de uma fruta, seus diversos atributos, como forma, consistência, cor sabor, odor, nome, vêm à nossa mente.

Em algumas lesões corticais é possível constatar distúrbios parciais de evocação. Em lesões parietais do hemisfério dominante para a linguagem, o paciente pode apresentar grande dificuldade de nomear objetos, embora saiba qual a função ou outras características do objeto.

Lesões temporais posteriores do hemisfério dominante para a linguagem, nos limites com o córtex occipital, podem se acompanhar de perda da capacidade de evocar imagens visuais em resposta ao nome do objeto. Por exemplo, embora o paciente saiba o que significam as palavras gato ou avião, não consegue evocar a imagem visual correspondente.

Em lesões bilaterais das regiões occipitotemporais pode ocorrer prosopagnosia (do grego *prosopon*, face), em que o paciente não consegue identificar faces conhecidas. Por exemplo, um paciente não consegue reconhecer sua esposa ou seus filhos quando os vê, mas os reconhece imediatamente ao ouvir suas vozes. Existe também intensa dificuldade em evocar (trazer à mente) a imagem do rosto dessas pessoas conhecidas.

Nos exemplos citados, as lesões afetaram algumas das lesões onde se situavam neurônios que faziam parte de um conjunto cuja atividade, segundo um padrão temporal peculiar, estava associada à recordação (e à percepção) de um evento. Deste modo, a evocação foi parcialmente comprometida.

A evocação é um processo que exige motivação e emprego de estratégias adequadas para buscar dados na memória. Para que a evocação seja possível, é necessário que estas façam parte de um contexto. Em particular, as informações devem estar organizadas segundo uma seqüência temporal, permitindo reconhecer se um evento sucedeu antes ou depois de outro. Existem dados que sugerem que as conexões com os lobos frontais são importantes para conferir o contexto temporal às informações.

Nas demências e nas síndromes frontais, além da ocorrência de déficit de fixação, há distúrbio de evocação devido à redução da motivação e da capacidade de utilizar estratégias adequadas. Em tais casos, verifica-se que o paciente logo desiste da tentativa de evocar, referindo que não se lembra. Porém, se o examinador insiste, é possível perceber que parte da informação havia sido retida, especialmente se a tática de busca dos dados for fornecida.

Mais informações sobre o exame de pacientes com distúrbios de memória e sobre o tratamento encontram-se no capítulo 15, "Demências".

Finalizando, através de comentários sobre alguns dos distúrbios mais freqüentes da prática neurológica, apresentamos princípios fundamentais que servirão de base, junto com a semiologia neurológica (capítulo 2), para a compreensão das doenças que afetam o sistema nervoso.

Bibliografia

1. DeJong RN. The Neurologic Examination. 4th ed. New York: Harper, New York, 1979.
2. Di Dio LJA. Tratado de anatomia aplicada. São Paulo: Pólux, 1999.
3. Kandel ER, Schwartz JH, Jessell TM. Principles of neural science. 4th ed. New York: McGraw-Hill, 2000.
4. Krane RJ, Siroky MB. Clinical neurourology. Boston: Little-Brown, 1979.
5. Luria AR. The mind of a mnemonist. Harmondsworth: Penguin, 1969.
6. Mesulam MM. Principles of behavioral and cognitive neurology. 2nd ed. New York: Oxford, 2000.
7. Nauta WJH, Feitag M. Fundamental Neuroanatomy. New York: Freeman, 1986.
8. Netter F. The Ciba Collection of Medical Illustrations, vol. 1, The nervous system. New York: Ciba, 1972.
9. Scoville WB, Milner B. Loss of recent memory after bilateral hippocampal lesions. J neural neurosurg Psychiatry 1957; 20:11-21.
10. Squire LR. Memory and brain. New York: Oxford, 1987.
11. Tolosa APM, Canelas HM. Propedêutica neurológica. 2ª ed. São Paulo: Sarvier, 1971.

Nitrini R & Bacheschi LA. A neurologia que todo médico deve saber. 2. Ed. Atheneu, 2003.



Capítulo 2

Semiologia Neurológica

Ricardo Nitrini

A avaliação neurológica é norteada por duas questões principais. A primeira busca saber se há sintomas e sinais de lesão neurológica; a segunda questão refere-se à topografia da lesão.

Muitas vezes, a avaliação encerra-se com a resposta à primeira questão, pois não existem sinais de comprometimento neurológico. A constatação de exame neurológico normal é muito importante em casos de cefaléia, de distúrbios psiquiátricos, de tonturas ou em situações em que é necessário excluir a possibilidade de lesão estrutural do sistema nervoso, como em neoplasias, doenças do tecido conectivo, diabetes melito, alcoolismo e outras doenças sistêmicas.

Outras vezes, os sintomas e sinais de lesão neurológica são evidentes e motivam a consulta, como em casos de hemiplegia, de hipoestesia, de diplopia ou de disartria, por exemplo. Em tais situações, ou quando os sinais de lesão são evidenciados ao exame, a procura da topografia lesional passa a determinar os rumos da avaliação.

Como é feita esta procura? Através da pesquisa dos sinais associados ao sinal principal. Assim, quando há paresia de um membro, são os sinais associados de alterações do tono, dos reflexos ou da sensibilidade que permitirão o diagnóstico topográfico.

A distinção entre as duas questões é evidente quando examinamos qualquer paciente. Não obstante, a confusão entre elas tem sido responsável pela idéia errônea de que o exame neurológico é muito detalhista e demorado. Não há sentido prático em se avaliar a possibilidade de ocorrência de sinais que usualmente associam-se a um sinal principal quando este está ausente. Por exemplo, se um paciente não se queixa de distúrbios de sensibilidade e o exame não revela anormalidades que freqüentemente associam-se a esses distúrbios, não há sentido prático em realizar a semiologia da sensibilidade.

Quando o examinador compreende bem seus objetivos, o exame neurológico pode ser breve, como veremos adiante.

Anamnese

Excluindo-se os casos em que há distúrbios mentais ou de comunicação, a anamnese do paciente neurológico não se diferencia da habitualmente realizada em clínica médica. Portanto, deve ser cuidadosa e objetiva.

Muitos pacientes que buscam atendimento neurológico apresentam apenas sintomas sem sinais

objetivos. Assim, em casos de cefaléia, de crises convulsivas ou de tonturas, o diagnóstico pode depender exclusivamente dos dados da anamnese.

A noção muito difundida de que o médico deve interferir pouco no relato da história clínica, deixando que o paciente interprete, com suas próprias palavras, seus sintomas e a progressão da doença, é apenas parcialmente correta. Na verdade, a maioria dos pacientes não consegue descrever os sintomas de modo apropriado, associando-os a fatos e fenômenos irrelevantes. É comum tentarem substituir a descrição dos sintomas pela apresentação de laudos de exames.

A qualidade da anamnese depende das capacidades de observação e de comunicação do paciente e, principalmente, do conhecimento do médico sobre a doença em questão. Por exemplo, ao se avaliar um paciente com cefaléia, a habilidade de extrair os dados mais significativos que permitirão o diagnóstico diferencial entre as diversas causas de dor de cabeça está diretamente relacionada ao conhecimento do médico sobre o assunto. Deste modo, a anamnese deve incorporar um processo ativo de avaliação da realidade.

Exame Físico

Avaliação do estado geral, da hidratação, dos sinais de insuficiência de órgãos ou sistema é fundamental para a correta interpretação dos sintomas neurológicos.

Os dados obtidos ao exame físico podem ser mais importantes para o diagnóstico do que os do próprio exame neurológico. Por exemplo, quando um paciente refere episódios transitórios de déficit neurológico, a realização de semiologia cardiovascular pode ser mais relevante que qualquer outro procedimento.

Exame Neurológico

No capítulo 1, os principais sinais neurológicos foram descritos e interpretados do ponto de vista fisiopatológico. Neste capítulo, são apresentados o roteiro do exame e dados de semiotécnica.

O exame neurológico pode ser dividido em seis partes principais, como indica a Tabela 2.1.

Tabela 2.1
Exame Neurológico

1. Exame neuropsicológico
2. [illegible]
3. Exame da motricidade
4. [illegible]
5. Exame das funções neurovegetativas
6. Exame dos nervos craniais

Exame Neuropsicológico

Durante a anamnese é possível avaliar os níveis de consciência e de atenção, o humor, a iniciativa, as capacidades de julgamento e de crítica, a coordenação das idéias, a memória para fatos recentes e antigos e a capacidade de comunicação verbal.

Quando há queixas de alterações mentais ou quando são evidenciadas durante a anamnese, torna-se necessário aprofundar a avaliação.

Existem alguns testes padronizados que podem ser empregados com essa finalidade. O Miniexame do Estado Mental de Folstein e cols. (1975) é um dos mais utilizados devido à sua simplicidade de aplicação e de interpretação (Tabela 2.2).

Instruções para a Realização do Miniexame do Estado Mental

Orientação

Pergunte pela data. Em seguida, pergunte as partes omitidas. Pergunte se o paciente sabe onde está.

Retenção

Pergunte ao paciente se você pode examinar a sua memória. Diga os nomes de três objetos, claramente, durante cerca de um segundo cada palavra, e peça para ele repetir após ter ouvido os três. A pontuação é dada pela primeira repetição.

Continue repetindo até ser capaz de repetir ou até seis vezes.

Tabela 2.2
Miniexame do Estado Mental (Folstein, Folstein e McHugh, 1975)

Nome: Idade:
Escolaridade (em anos):
Data:

ORIENTAÇÃO (10 PONTOS)
— Ano, mês, dia, dia da semana, hora aproximada
— Onde estamos (local, bairro, cidade, estado)

RETENÇÃO OU REGISTRO DE DADOS (3 PONTOS)
— Vaso, carro, tijolo

ATENÇÃO E CÁLCULO (5 PONTOS)
— 100-7 sucessivos

MEMÓRIA (3 PONTOS)
— Recordar os objetos do item retenção de dados

LINGUAGEM (9 pontos)
— Nomear uma caneta e um relógio (2 pontos)
— Repetir: "nem aqui, nem lá" (1 ponto)
— Obedecer à ordem:
"Pegue o papel com sua mão direita, dobre ao meio e coloque no chão" (3 pontos)
— Ler e obedecer:
Feche os olhos (1 ponto)
— Escrever uma frase (1 ponto)
— Copiar um desenho (1 ponto)

Total:

Atenção e Cálculo

Peça para retirar sete de 100, sucessivamente. Corrija quando estiver errado. Pare após cinco resultados (93; 86; 79; 72 e 65) e atribua um ponto para cada acerto.

No teste original, quando o paciente não é capaz de realizar os cálculos, pede-se a ele que soletre a palavra "mundo" de modo invertido, e se utiliza apenas o teste em que o desempenho tenha sido melhor.

Na versão que temos adotado no Brasil, devido à baixa escolaridade da população, temos utilizado apenas o cálculo. Eventualmente usamos os dois testes, mas com escores máximos de 30 (somente o cálculo) e 35 (cálculo mais soletração).

Memória

Peça ao paciente para repetir os nomes dos três objetos que você lhe havia pedido para lembrar-se há pouco.

Linguagem

Mostre um relógio de pulso e pergunte o que é. Repita com uma caneta.

Peça ao paciente para repetir a frase depois de você (uma única tentativa).

Dê um pedaço de papel em branco ao paciente e repita a ordem. Anote um ponto para cada parte corretamente executada.

Dê um pedaço de papel em branco e peça para ele escrever uma frase para você. Deve conter um sujeito e um verbo e ter sentido. Não é necessário que esteja gramaticalmente correta.

Em um papel em branco, desenhe dois pentágonos interseccionados, com cerca de 2,5cm de lado, e peça para o paciente copiar exatamente como estão desenhados. Todos os dez ângulos e a intersecção devem ser desenhados.

Nesse teste avaliam-se orientação temporal, orientação espacial, atenção, memória, cálculo, linguagem e habilidade de copiar um desenho. O número máximo é de 30 pontos. Resultados iguais ou inferiores a 24 pontos indicam redução da capacidade mental, enquanto pontuações iguais ou superiores a 28 sugerem ausência de alterações do estado mental. Resultados intermediários (25 a 27 pontos) são de interpretação mais difícil.

Baixa escolaridade e idade avançada são fatores que interferem bastante nos resultados.

Evidentemente, esse exame não substitui uma avaliação mais completa, que poderá ser necessária em situações particulares. No capítulo 15, sobre "Demências", são apresentados alguns testes de simples execução.

Quando persistirem dúvidas, haverá necessidade de testes específicos que são realizados por especialistas.

O roteiro que se segue permite avaliar os distúrbios de comunicação verbal.

Distúrbios da Comunicação Verbal

Alterações da comunicação verbal são avaliadas examinando-se a fala espontânea, a compreensão oral, a repetição de palavras e frases, a nomeação, a leitura e a escrita.

Fala Espontânea

Durante a anamnese observam-se a fluência, a articulação de fonemas, a ocorrência de substituições ou de supressões de fonemas, sílabas ou palavras e a presença de dificuldades no encontro de palavras.

Compreensão Oral

Quando a compreensão oral está deficiente é necessário excluir a possibilidade de hipoacusia. Pode haver dificuldade para a discriminação de fonemas ou para a compreensão de frases de estruturas gramatical complexa.

Repetição

A capacidade de repetir fonemas e palavras permite avaliar se a discriminação auditiva e a articulação estão preservadas. A repetição de frases depende, também, da capacidade de memorizar as palavras e de conservar a estrutura gramatical.

Nomeação

Dificuldade na nomeação de objetos é uma das alterações de linguagem mais freqüentes. Pede-se que o paciente nomeie utensílios comuns do consultório ou partes do corpo. É importante verificar se os objetos são adequadamente reconhecidos para certificar-se de que o distúrbio não é secundário à agnosia visual. Na agnosia visual, um objeto não reconhecido pela visão pode ser facilmente identificado pelo tato ou por outras características.

Leitura

Solicita-se que o paciente obedeça a ordens escritas como: "abra a boca", "coloque a mão no nariz". Pede-se que leia um texto em voz alta.

Escrita

O paciente deve escrever, em uma folha em branco, seu nome, endereço e algumas frases, espontaneamente e sob ditado.

Com base neste exame é possível identificar afasias e separá-las das disfonias e das disartrias.

Exame do Equilíbrio e Marcha

Solicita-se ao paciente que fique em pé, com os pés juntos, descalço e sem meias, com os braços pendentes ao lado do corpo. Observa-se a postura, a presença de oscilações e de dança dos tendões. Leves empurrões para a frente, para trás e para os lados permitem avaliar a capacidade de manter o equilíbrio. Na doença de Parkinson, por exemplo, pequenos empurrões podem permitir verificar que existe tendência à queda para trás.

A seguir, avalia-se o equilíbrio com os olhos fechados. Se o sinal de Romberg estiver presente, deve-se observar se há latência, sentido preferencial e mudanças com modificações da posição da cabeça.

Pede-se ao paciente que mantenha os braços estendidos para a frente, com os indicadores apontando para os indicadores do examinador, e que procure não se desviar desta posição, com os olhos fechados. Nas síndromes vestibulares ocorre desvio lento de ambos os membros superiores para o mesmo lado, enquanto na síndrome cerebelar unilateral apenas o membro superior ipsilateral à lesão cerebelar desvia-se para o lado afetado.

Com freqüência as alterações do equilíbrio manifestam-se mais nitidamente durante a marcha, especialmente quando o paciente vira-se para mudar de direção. Enquanto ele caminha pela sala, indo e voltando, observam-se a postura, o balanço dos membros superiores e a presença de alterações como aumento da base, irregularidade dos passos e desvios.

A manobra de caminhar encostando o calcanhar nos artelhos é particularmente sensível para detectar distúrbios do equilíbrio. A marcha com olhos fechados, para a frente e para trás, pode tornar evidentes alterações mais sutis do equilíbrio.

Alguns tipos mais comuns de alterações da marcha, como a marcha em bloco dos parkinsonianos, a marcha ebriosa dos cerebelopatas e a talonante dos tabéticos, já foram apresentados no capítulo 1.

Cabe ainda comentar a *marcha escarvante*, em que, devido a déficit de flexão dorsal do pé e dos artelhos, o paciente tende a roçar a ponta do pé no chão, e, para poder andar, inclina o corpo para o lado oposto ao dar passo com o membro acometido. Geralmente, resulta da lesão dos nervos fibular ou ciático ou da raiz L5.

Na síndrome piramidal pode ocorrer a *marcha ceifante*. Ao tentar fletir o membro parético para dar passo, ocorre abdução involuntária e excessiva desse membro, que então descreve um arco semelhante ao movimento de uma foice.

Exame da Motricidade

O exame da motricidade pode ser dividido em: exames da força muscular, do tono, dos reflexos, da coordenação e dos movimentos involuntários anormais.

Exame da Força Muscular

Para se avaliar a força muscular, solicita-se ao paciente que mostre a dificuldade que apresenta tentando realizar movimentos com os segmentos afetados. Em seguida, os movimentos devem ser realizados contra resistência oposta pelo examinador.

Dois princípios devem ser conhecidos: é sempre mais fácil detectar fraqueza em grupos musculares menos possantes; as diferenças entre os hemicorpos em um indivíduo normal são muito mais de habilidade motora do que de força muscular.

Membros Inferiores

Em decúbito dorsal, o paciente deve executar movimentos de flexão e extensão dos pés, pernas e coxas. Em seguida, o examinador opõe resistência aos movimentos e compara a força entre segmentos simétricos do paciente.

Caso haja déficit de força ou dúvidas quanto à sua existência, utilizam-se manobras deficitárias. Destas, a mais útil é aquela em que o indivíduo, em decúbito dorsal, mantém as coxas semifletidas formando ângulo reto com o tronco, as pernas na direção horizontal e os pés na vertical (manobra de Mingazzini). Normalmente, esta posição pode ser mantida por dois minutos ou mais. Em condições patológicas observam-se oscilações ou quedas progressivas do pé, ou da perna ou da coxa, combinadas ou isoladas, caracterizando déficits distais, proximais ou globais. Esta manobra permite comparar ambos os membros inferiores e é muito útil para o estudo da evolução em exames sucessivos.

Membros Superiores

Sentado ou deitado, o paciente realiza movimentos de oponência entre o polegar e cada um dos dedos, de abrir e fechar as mãos, de flexão e extensão dos punhos e dos antebraços, de abdução e de adução dos braços e de elevação dos ombros. Em seguida, os movimentos são realizados contra resistência oposta pelo examinador.

Para detectar déficits pouco intensos, são mais úteis os testes de avaliação da força nos segmentos mais distais. Por exemplo, o paciente deve manter os dedos bem afastados entre si enquanto o examina-

dor tenta aproximá-los, comparando a resistência de cada uma das mãos.

Nas paresias leves, a redução da velocidade dos movimentos pode ser mais evidente que o déficit de força muscular, mas lentidão dos movimentos pode reconhecer outras etiologias além de paresia.

Na manobra deficitária dos braços estendidos, o paciente, sentado, mantém os membros superiores estendidos para a frente no plano horizontal, com os dedos afastados entre si. Esta posição deve ser mantida por dois minutos e permite constatar déficits distais, proximais ou globais.

Tronco e Pescoço

Devem ser realizados movimentos de flexão, extensão, lateralidade e rotação.

Exame do Tono Muscular

O tono muscular pode ser examinado pela inspeção, palpação e movimentação passiva.

A inspeção pode revelar, por exemplo, que os membros superiores dos parkinsonianos mantêm-se semifletidos durante a marcha, enquanto em lesões do plexo braquial o membro superior hipotônico tende a pender frouxamente ao longo do corpo.

A palpação dos músculos não é um processo muito eficiente devido às variações individuais.

O exame da movimentação passiva fornece dados mais fidedignos. O examinador realiza movimentos passivos no nível das articulações, avaliando a resistência oferecida. A amplitude do balanço passivo dos pés e das mãos quando as pernas ou os braços são movimentados é outro dado útil.

Os sinais da roda denteada e do canivete descritos no capítulo 1 são observados durante a movimentação passiva.

Qualquer que seja a técnica empregada no exame do tono muscular, a comparação entre os hemicorpos é fundamental.

Exame dos Reflexos

Divide-se nos exames dos reflexos profundos e superficiais.

Exame dos Reflexos Profundos

Todos os músculos esqueléticos podem exibir reflexo miotático fásico se corretamente estimulados. O estímulo deve ser um estiramento rápido do músculo causado pela percussão do tendão. Evita-se percutir o próprio músculo para não ocorrer o reflexo idiomuscular, que depende de suas características intrínsecas.

A pesquisa pode limitar-se a alguns músculos. O paciente deve manter os músculos bem relaxados e o examinador deve comparar as respostas entre os dois hemicorpos.

Reflexo Aquiliano

Estando o paciente em decúbito dorsal, uma das pernas é colocada em ligeira flexão e rotação externa e cruzada sobre a outra. O examinador mantém o pé em ligeira flexão dorsal e percute o tendão de Aquiles ou a região plantar, observando como resposta a flexão plantar do pé. O reflexo também poderá ser facilmente obtido se o paciente ajoelhar-se sobre uma cadeira, mantendo os pés para fora, e o examinador percutir o tendão de Aquiles.

Quando o reflexo aquiliano está exaltado, pode ser percebido durante a percussão dos maléolos, da face anterior da tíbia e, mesmo, ao se pesquisar outros reflexos dos membros inferiores. Admite-se que a resposta reflexa obtida quando se percutem pontos distantes depende da transmissão da vibração, que, em condições de hiper-reflexia, é suficiente para desencadear a contração.

O reflexo aquiliano depende de nervo tibial e é integrado nos segmentos L5 a S2.

Reflexo Patelar

Estando o paciente sentado com as pernas pendentes ou em decúbito dorsal, com os joelhos em semiflexão apoiados pelo examinador, é percutido o ligamento patelar (entre a patela e a epífise da tíbia), observando-se extensão da perna.

Quando há exaltação, pode-se obter o reflexo à percussão da tíbia ou até resposta contralateral.

Nos casos de hipotonia, como na síndrome cerebelar ou na coréia, pode-se observar resposta pendular, quando a pesquisa é realizada com o paciente sentado.

Algumas pessoas normais podem exibir reflexos muito débeis ou aparentemente abolidos. Nessas condições, devem ser utilizadas manobras de reforço. Numa delas, solicita-se que o paciente mantenha os dedos das duas mãos semifletidos, enganche as duas mãos mantendo as superfícies palmares dos dedos em contato e as puxe em sentido contrário, sem permitir que se separem (manobra de Jendrassik).

O reflexo patelar depende de nervo femoral e é integrado nos segmentos L2 a L4.

Reflexo dos Adutores da Coxa

A pesquisa deve ser realizada com o paciente em decúbito dorsal com os membros inferiores semifletidos, em ligeira adução, com os pés apoiados na cama ou sentado com as pernas pendentes. O examinador percute os tendões no côndilo medial do fêmur, com interposição de seu dedo, e observa adução da coxa e ligeira adução da contralateral.

Quando há hiper-reflexia, a resposta também é obtida pela percussão de outros pontos como a tíbia, os processos espinhosos da coluna torácica ou lombar. A integração ocorre nos mesmos segmentos que o reflexo patelar, mas depende do nervo obturador.

Em lesões medulares ou das raízes que abolem o reflexo patelar, o reflexo dos adutores da coxa também é abolido, enquanto nas lesões dos nervos femoral ou obturador apenas um desses reflexos é comprometido.

Reflexo dos Flexores dos Dedos

A percussão dos tendões no ligamento transverso do carpo provoca a flexão dos dedos. A resposta também pode ser obtida pela percussão da superfície palmar das falanges, com interposição dos segundo e terceiro dedos do examinador.

A inervação depende dos nervos mediano e ulnar e a integração ocorre nos segmentos C8 a T1.

Reflexo Estilorradial

O antebraço semifletido, com o punho em ligeira pronação, é apoiado sobre a mão do examinador. A percussão do processo estilóide ou da extremidade distal do rádio determina contração do braquiorradial produzindo flexão e ligeira pronação do antebraço.

Quando há hiper-reflexia, ocorrem contrações associadas do bíceps e dos flexores dos dedos.

O reflexo é integrado nos segmentos C5 e C6 e depende do nervo radial.

Reflexo Bicipital

O antebraço semifletido e com a mão em supinação é apoiado sobre o antebraço do examinador. A percussão do tendão distal do bíceps, com extraposição do polegar do examinador, provoca flexão e supinação do antebraço.

A integração ocorre nos segmentos C5 e C6 e depende do nervo musculocutâneo.

Reflexo Tricipital

O braço abduzido é sustentado pelo examinador, de modo que o antebraço fique pendente em semiflexão. A percussão do tendão distal do tríceps provoca extensão do antebraço.

A inervação depende do nervo radial e a integração ocorre nos segmentos C7 e C8.

Interpretação do Exame dos Reflexos

Como já foi mencionado no capítulo 1, existe considerável variação individual na intensidade dos reflexos e, por esta razão, o encontro de assimetrias entre as respostas é de maior valor diagnóstico.

Quando existe hiper-reflexia, há aumento da área cuja percussão provoca o reflexo e pode ser possível constatar a presença de reflexos policinéticos e de clonos.

O reflexo policinético consiste em contrações repetidas em resposta a uma única percussão. Pode ser observado à pesquisa de qualquer reflexo profundo.

Clono é observado quando o examinador causa estiramento brusco de um músculo e tenta manter o músculo estirado. Para verificar se há clono de rótula, o examinador desloca a rótula bruscamente para baixo e tenta mantê-la nessa posição. Se houver hiperatividade reflexa, ocorrerá contração do quadríceps deslocando a rótula para cima. Imediatamente a rótula será deslocada de novo para baixo pelo examinador e provocará nova contração do quadríceps seguida de novo deslocamento para baixo e assim sucessivamente, simulando um tremor grosseiro. Quando o fenômeno persiste por tempo pro-

Tabela 2.3
Reflexos Profundos

Reflexo	*Nervo*	*Integração*
[illegible]	[illegible]	[illegible]
Patelar	Femoral	L2 a L4
[illegible]	[illegible]	[illegible]
Flexores dos dedos	Mediano e ulnar	C8 e T1
[illegible]	[illegible]	[illegible]
Bicipital	Musculocutâneo	C5 e C6
[illegible]	Radial	C7 e C8

longado, é denominado clono inesgotável e tem grande valor para diagnóstico de síndrome piramidal.

Para obter clono do pé, o examinador provoca brusca flexão dorsal do pé e tenta mantê-lo nessa posição. Ocorre contração que causa extensão, seguindo-se flexão dorsal imposta pelo examinador que provoca nova extensão, e, assim, esses movimentos vão se alternando repetidamente.

Por vezes, pacientes relatam que quando pisam no pedal do freio ou da embreagem ao dirigir ou quando apóiam o pé em algum anteparo, apresentam clonos espontâneos.

Exame dos Reflexos Superficiais

Nesta classe de reflexos, os estímulos são realizados sobre a pele ou mucosas e provocam contrações musculares geralmente circunscritas aos grupos musculares da região excitada. São reflexos polissinápticos, de latência mais prolongada e, contrariamente aos reflexos miotáticos, esgotam-se quando pesquisados repetidamente.

Reflexo Cutaneoplantar

A excitação da planta do pé, no sentido pósteroanterior, provoca flexão plantar do hálux e dos artelhos. A resposta é mais nítida quando o estímulo é aplicado no lado medial da planta, sendo usualmente denominado reflexo cutaneoplantar em flexão.

A pesquisa deve ser realizada estando o paciente deitado e relaxado, utilizando-se uma espátula ou um objeto de ponta romba.

Recordando, a resposta em flexão plantar do hálux e dos dedos é normal após o primeiro ano de vida.

O sinal de Babinski, que consiste na flexão dorsal (ou extensão) do hálux, é mais facilmente obtido quando se estimula a parte lateral da planta do pé.

Reflexos Cutâneo-abdominais

A estimulação cutânea ligeira da parede do abdome, no sentido lateromedial, provoca contração dos músculos abdominais ipsilaterais, causando desvio da linha alba e da cicatriz umbilical para o lado estimulado.

Distinguem-se os reflexos cutâneo-abdominais superior, médio e inferior, conforme a região estimulada. Os níveis de integração são, respectivamente, T6 a T9, T9 a T11 e T11 a T12.

Esses reflexos são abolidos na síndrome piramidal. Como a pesquisa é dificultada por obesidade, cicatriz cirúrgica e flacidez, tem maior valor o encontro de assimetrias.

Exame da Coordenação dos Movimentos

A coordenação entre tronco e membros é testada durante o exame do equilíbrio, solicitando-se ao paciente que incline o corpo para a frente, para os lados e para trás e verificando-se se ocorrem as correções apropriadas. A capacidade de levantar-se da cama para sentar-se sem auxílio das mãos é outra manobra útil.

A coordenação apendicular é testada através das provas índex-nariz, índex-índex e calcanhar-joelho, realizadas com olhos abertos e fechados.

A capacidade de realizar movimentos alternados e sucessivos, denominada diadococinesia, é avaliada através de movimentos alternados de pronação e de supinação das mãos ou de flexão e extensão dos pés.

Exame dos Movimentos Involuntários

Movimentos involuntários e posturas viciosas podem ser percebidos ao longo da anamnese ou do exame.

Movimentos coréicos e distônicos geralmente tornam-se mais evidentes durante o exame do equilíbrio e da marcha.

Alguns tremores acentuam-se às provas índex-nariz e índex-índex.

Exame da Sensibilidade

Deve-se questionar especificamente sobre a presença de parestesias, dores espontâneas ou perversões da sensibilidade. O exame compreende a avaliação das sensibilidades superficial e profunda e a pesquisa dos sinais de irritação meníngea e radicular.

O exame da sensibilidade busca constatar queixas específicas do paciente ou procura encontrar distúrbios de sensibilidade que usualmente acompanham a doença de base ou outros sinais neurológicos verificados ao exame. Quando não há queixas ou indícios de que a sensibilidade esteja comprometida, não há necessidade de pesquisá-la.

Sensibilidade Dolorosa

Pesquisa-se preferencialmente com alfinetes-descartáveis, realizando-se estímulos dolorosos a partir das regiões mais distais para as proximais, comparando-as entre si e com o outro hemicorpo. Agulhas hipodérmicas descartáveis devem ser evitadas porque apresentam bisel cortante e ferem a pele. Não utilizar estiletes ou dispositivos com pontas, não descartáveis, como aqueles que vêm embutidos em martelos de reflexos.

Sensibilidade Táctil

Pesquisa-se com uma mecha de algodão seco, da mesma maneira que a descrita para a sensibilidade dolorosa.

Sensibilidade Térmica

Pesquisa-se com dois tubos de ensaio, contendo água gelada e água morna. O paciente deve ser capaz de identificar os tubos, nas diversas áreas do corpo.

Sensibilidade Profunda

Rotineiramente são pesquisadas as sensibilidades cinético-postural, vibratória e localização e discriminação tácteis.

A pesquisa da sensibilidade cinético-postural visa verificar se o paciente tem noção da posição dos segmentos em relação ao próprio corpo. Parte da pesquisa é realizada durante os testes de coordenação, que serão apresentados mais adiante. Um modo simples de pesquisa consiste em solicitar ao paciente que, de olhos fechados, acuse a posição assumida por segmentos deslocados passivamente pelo examinador. Por exemplo, segurando o hálux pelas porções laterais, o examinador o movimenta lentamente para baixo e para cima, devendo o paciente assinalar a posição assumida ao fim do movimento.

A sensibilidade vibratória ou palestesia é pesquisada com o auxílio de um diapasão que se coloca sobre saliências ósseas ou de aparelhos especiais chamados palestesímetros.

As capacidades de localização ou de discriminação tácteis podem ser avaliadas solicitando-se ao paciente que indique o local exato do ponto estimulado ou pela pesquisa da grafestesia ou da discriminação de dois pontos. Grafestesia é a capacidade de reconhecer letras ou números desenhados na pele com um lápis ou objeto similar.

A capacidade de reconhecer objetos ou formas pelo tato depende principalmente da sensibilidade profunda e, quando está comprometida, pode haver impossibilidade de reconhecer uma chave, um palito de fósforos, uma espátula ou qualquer outro objeto familiar pelo tato.

Em lesões do lobo parietal, em que é afetado o córtex de associação táctil, pode ocorrer impossibilidade de reconhecer objetos pelo tato sem que existam distúrbios das sensibilidades profunda e super-

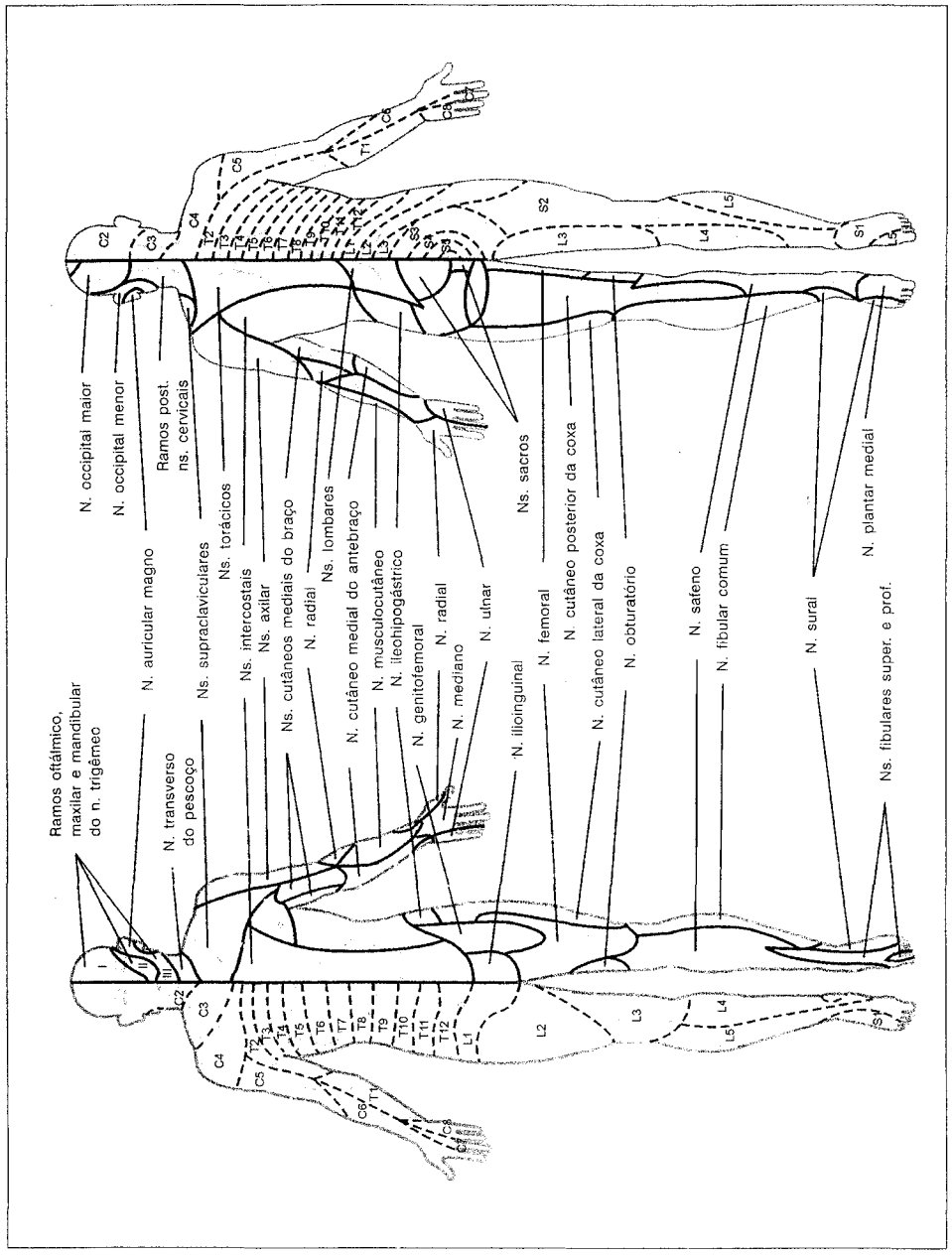

Fig. 2.1 — *Territórios sensitivos das raízes nervosas e de alguns dos principais nervos periféricos.*

ficial. Esta condição é denominada agnosia táctil e depende de lesões do córtex de associação táctil. Evidentemente, o paciente reconhece com facilidade os objetos pela visão ou por outros canais sensoriais.

Sinais de Irritação Meníngea e Radicular

A *rigidez de nuca* é pesquisada fletindo-se o pescoço do paciente, que se encontra em decúbito dorsal. Em indivíduos idosos, que apresentam paratonia ou rigidez osteoarticular, a interpretação pode ser difícil.

O *sinal de Brudzinski* está presente quando, ao se tentar fletir passivamente o pescoço como na pesquisa de rigidez de nuca, ocorre ligeira flexão das coxas e dos joelhos.

O *sinal de Kernig* consiste na impossibilidade de permitir a extensão passiva das pernas quando o paciente está em decúbito dorsal e as coxas são semifletidas, formando ângulo de 90° com o tronco. A tentativa de estender as pernas um pouco além da horizontal causa dor e reação de defesa do paciente.

Esses sinais estão presentes na síndrome de irritação meníngea.

O *sinal de Lasègue* ocorre quando há irritação radicular. Caracteriza-se por dor lombar irradiada para a face posterior do membro inferior quando este é elevado passivamente da cama pelo examinador, que com a outra mão impede que o joelho seja fletido. Quando o sinal está presente, o paciente resiste à elevação, tenta fletir o joelho ou eleva o quadril do lado afetado. A elevação do membro inferior com o joelho fletido não deve causar dor. O encontro do sinal de Lasègue sugere comprometimento das raízes lombossacras que participam da formação do nervo ciático.

Exame das Funções Neurovegetativas

Alterações das funções neurovegativas e distúrbios tróficos são comuns em lesões do sistema nervoso central ou periférico. A identificação dessas anormalidades pode ser importante para os diagnósticos sindrômico e topográfico.

Durante a anamnese deve-se interrogar especificamente sobre a presença de distúrbios vasomotores das extremidades, hipotensão postural, modificações da salivação e transpiração, alterações do controle esfincteriano e da potência sexual.

A inspeção busca verificar o estado nutricional, a presença de deformidades osteoarticulares, o ritmo respiratório, o aspecto da pele e anexos e o trofismo muscular.

Quando há queixa ou suspeita de hipotensão postural, a pressão arterial e o pulso devem ser tomados com o paciente deitado, sentado e em pé, mantendo-se cada posição por pelo menos três minutos para permitir alterações mais significativas. Redução de até 20% na pressão sistólica ao levantar-se pode ser considerada normal.

Pressão leve sobre o globo ocular provoca bradicardia (reflexo oculocardíaco) mediada pelo nervo vago. Massagem sobre o seio carotídeo causa bradicardia e hipotensão através dos nervos vago e glossofaríngeo. Estes testes não devem ser empregados rotineiramente porque podem ocorrer respostas intensas, com graves conseqüências.

Alguns distúrbios e funções do sistema nervoso neurovegetativo, como a síndrome de Claude Bernard-Horner (miose, semiptose pálpebra e pseudoenoftalmo) e o reflexo fotomotor são avaliados durante o exame dos nervos cranianos.

Os reflexos vasomotores e pilomotores raramente são pesquisados em clínica porque fornecem poucos dados de interesse prático. A determinação da resistência cutânea tem maior interesse em pesquisa clínica que no exame neurológico habitual.

O reflexo bulbocavernoso consiste na contração do músculo bulbocavernoso, que pode ser sentida colocando-se um dedo no períneo, atrás da bolsa escrotal, quando se percute ou pressiona a glande. O reflexo anal consiste na contração do esfíncter anal externo em resposta à estimulação cutânea da região perianal. O exame desses reflexos é essencial na avaliação dos distúrbios do controle esfincteriano.

Exame dos Nervos Cranianos

NERVO OLFATÓRIO (I NERVO)

O exame da olfação somente é realizado quando há queixas específicas da redução de olfato ou suspeita de que possa existir lesão na base da fossa anterior do crânio. Examina-se cada narina separadamente, empregando-se substâncias voláteis não

irritantes como café, chocolate, essência de limão ou de hortelã.

As causas neurológicas mais comuns de anosmia são as seqüelas de trauma de crânio, em que as fibras dos nervos olfatórios foram seccionadas quando cruzavam a lâmina crivosa do etmóide e os tumores da base do crânio, principalmente os meningeomas. Atividade epiléptica localizada no *uncus* do hipocampo pode acarretar uma sensação de odor fétido, denominada cacosmia.

Nervo Óptico (II Nervo)

O exame de nervo óptico inclui a avaliação da acuidade visual, do campo visual e do fundo de olho.

No exame da *acuidade visual* podem ser empregados mapas como o de Snellen, que é colocado a 20 pés (cerca de seis metros) do paciente. Cada olho é examinado separadamente, com e sem óculos. Os resultados são expressos como frações 20/40 ou 20/100, que não significam percentagem da visão normal (20/20). Visão 20/40 significa que o paciente consegue ver à distância de 20 pés o que um indivíduo normal vê a 40 pés.

A visão para perto é avaliada com cartões como os de Jaeger ou de Rosembaum, mantidos à distância de 35cm de distância do globo ocular.

Na ausência de mapas ou de cartões, pode-se avaliar grosseiramente a acuidade solicitando-se que o paciente leia algum texto colocado à distância de 35cm.

Quando existe déficit intenso de acuidade visual, pode-se verificar se o paciente consegue contar dedos mostrados pelo examinador a três metros, aproximando-os, se necessário, até que seja possível contá-los. Quando o déficit é mais intenso, é possível perceber apenas o movimento da mão do examinador, e, quando ainda mais grave, apenas a presença de luz.

Evidentemente, o encontro de déficit de acuidade visual implica a busca de causas oftalmológicas ou neurológicas.

O *campo visual* pode ser grosseiramente avaliado pelo método de confrontação. Examinador e

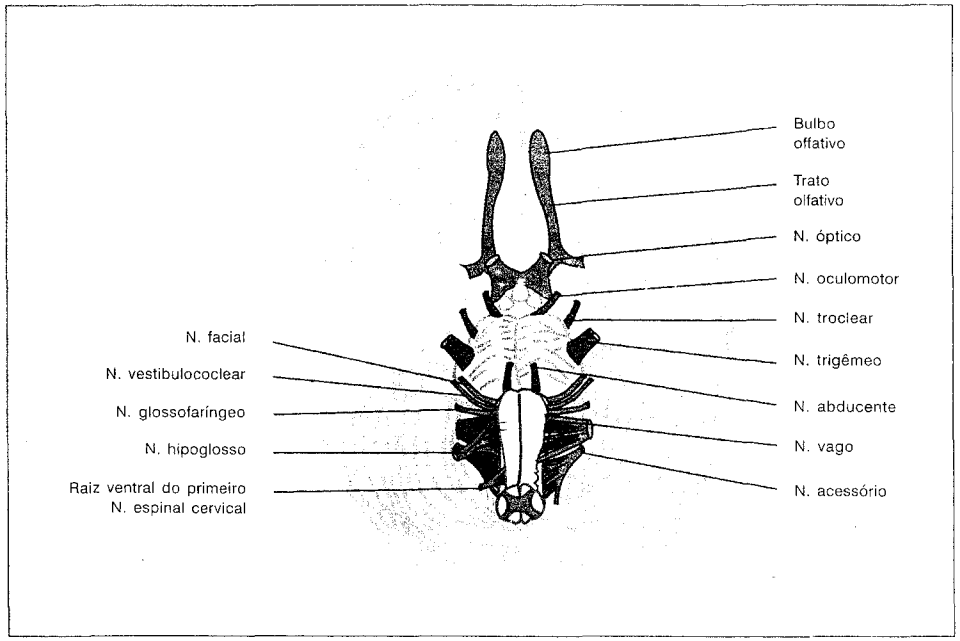

Fig. 2.2 — *Base do encéfalo e nervos cranianos.*

paciente ficam frente a frente, à distância de 60cm a 1m, com olhos opostos ocluídos, isto é, olho direito de um e esquerdo do outro. Cada um olha para o nariz do outro e o examinador estende seu braço para o lado, a meia distância entre ambos, de modo que os dedos fiquem além da periferia do campo visual. Movendo o indicador, a mão é lentamente aproximada e o paciente deve perceber o movimento simultaneamente com o examinador. Cada olho é testado isoladamente, nos quatro quadrantes.

O campo visual de pacientes confusos pode ser examinado pela reação de piscamento à ameaça. Aproximando-se rapidamente o dedo ou outro objeto, lateralmente em direção ao globo ocular, observa-se se o paciente pisca. Deve-se atentar para não produzir muito deslocamento de ar, que pode provocar estímulo da córnea e desencadear o reflexo corneopalpebral, que depende dos nervos trigêmeo e facial.

O *exame do fundo de olho* deve fazer parte de toda avaliação neurológica. No exame habitual, não há necessidade de dilatar as pupilas. Avaliam-se as papilas ópticas para a pesquisa de edema ou de atrofia, a retina para verificar a ocorrência de hemorragias, exsudatos, alterações da pigmentação e as artérias e veias na busca de sinais de hipertensão e diabetes, entre outras doenças.

Exame dos Nervos Oculomotor (III Nervo), Troclear (IV Nervo) e Abducente (VI Nervo)

Os nervos motores oculares são examinados conjuntamente na avaliação da motricidade ocular.

As pupilas devem ser observadas quanto à forma, diâmetro, simetria e quanto à presença do reflexo fotomotor, consensual e reflexo de acomodação.

Solicitando-se que o paciente olhe para a direita, para a esquerda, para cima e para baixo, observa-se se ocorre estrabismo, interroga-se sobre diplopia e pesquisam-se os movimentos voluntários sacádicos. Pedindo-lhe que olhe alternadamente para os dedos indicadores do examinador colocados a cerca de 30cm dos olhos do paciente e distanciados 30cm entre si, examina-se a ocorrência de dismetria e de oscilações ao final do movimento.

Deslocando o indicador à frente dos olhos do paciente, o examinador observa os movimentos lentos de seguimento laterais, verticais e de convergência.

Nervo Trigêmeo (V Nervo)

A sensibilidade da face é examinada do mesmo modo que nos membros ou tronco, com mecha de algodão, alfinete e tubos de ensaio com água quente e fria.

A sensibilidade profunda não é pesquisada rotineiramente.

O reflexo corneopalpebral consiste na súbita oclusão de ambas as pálpebras quando uma das córneas é ligeiramente estimulada com uma mecha fina de algodão.

A via aferente do reflexo depende das fibras do nervo trigêmeo que conduzem esse estímulo até seu núcleo principal, localizado na ponte. Dali partem fibras que estabelecem conexões com os núcleos do nervo facial ipsilateral e contralateral, também localizados na ponte. As fibras dos nervos faciais constituem as vias eferentes do reflexo.

Quando há lesão unilateral do trigêmeo, não há resposta ao se estimular a córnea do lado afetado, mas ao se estimular o outro globo ocular ambas as pálpebras se ocluem. Na paralisia facial periférica unilateral, o olho do lado parético não se fecha qualquer que seja a córnea estimulada, enquanto as pálpebras do lado não paralisado ocluem-se à estimulação de ambos os lados.

Os músculos da mastigação são inervados pelo trigêmeo e são avaliados solicitando-se que o paciente feche a boca com força. A palpação dos músculos masseter e temporal durante o fechamento da boca pode revelar assimetrias de massa muscular.

Em lesões unilaterais, é possível observar que, quando o paciente morde com força um abaixador de língua, é muito mais fácil retirá-lo do lado parético que do não afetado. Ao abrir a boca, há *desvio da mandíbula para o lado são* porque, em condições normais, os músculos pterigóides externos de cada lado deslocam a mandíbula para a frente e para o lado oposto.

Nervo Facial (VII Nervo)

O nervo facial é essencialmente um nervo motor, responsável pela motricidade mímica da face. Durante seu trajeto fora do tronco cerebral, agregam-se a ele algumas fibras que se situam entre o nervo facial e o vestibulococlear, que constituem o *nervo intermédio*.

O nervo intermédio é responsável, principalmente, pela sensibilidade gustativa dos dois terços anteriores da língua e pela inervação parassimpática da glândula lacrimal e das glândulas salivares sublingual e submandibular.

No exame de rotina solicitamos ao paciente que realize movimentos como franzir a testa, fechar os olhos com força contra resistência, mostrar os dentes como num sorriso forçado e abrir a boca para que se avalie a simetria dos sulcos nasogenianos.

Quando o exame revela presença de paralisa facial periférica, isto é, que afeta toda a hemiface, há necessidade de pesquisar a sensibilidade gustativa dos dois terços anteriores da língua para verificar se o nervo intermédio também foi atingido. O comprometimento associado do intermédio é muito sugestivo de que a lesão situe-se fora do tronco cerebral.

A sensibilidade gustativa é pesquisada empregando-se soluções de sabor doce, salgado, amargo e ácido, com o auxílio de um algodão montado numa espátula. A língua é exteriorizada e enxuta com gaze, e a substância é colocada em diversos pontos. O paciente não deve falar para não difundir a solução pela boca, e pode nomear os sabores apontando para seus nomes escritos em um papel colocado à sua frente.

Nervo Vestibulococlear (VIII Nervo)

A semiologia do nervo vestibular é realizada, em grande parte, durante o exame do equilíbrio.

Quando existe queixa de tontura, é necessário distinguir, através de interrogatório específico, os diferentes tipos de tontura. Sensação de vertigem (de *vertigine*, redemoinho) indica etiologia vestibular.

A presença de nistagmo espontâneo é pesquisada durante a avaliação da motricidade extrínseca ocular pedindo-se ao paciente que mantenha a cabeça estática e que desvie o olhar 30° para a direita, para a esquerda, para cima e para baixo. Desvios acima de 40° podem produzir nistagmo de pequena amplitude e alta freqüência que não tem valor patológico.

A queixa de vertigem apenas ao modificar a posição da cabeça ou ao deitar-se em determinadas posições é muito freqüente. Em tais casos, a semiologia do equilíbrio e a pesquisa do nistagmo espontâneo usualmente nada revelam e é necessário pesquisar o nistagmo de posição. O paciente senta-se na beira do leito e deita-se transversalmente ao eixo maior do leito de modo que sua cabeça, sustentada pelo examinador, fique 45° abaixo da horizontal. A cabeça é girada a 45° para um dos lados, mantendo-se essa posição por um minuto, observando-se a ocorrência de nistagmo e de vertigem. Por vezes, a tontura e o nistagmo ocorrem quando o paciente se levanta. Repete-se a manobra virando-se a cabeça para o outro lado.

A função auditiva é pesquisada interrogando o paciente sobre surdez ou sobre a ocorrência de zumbidos.

Com um diapasão, compara-se a audição de ambos os ouvidos. Em seguida, comparam-se a audição aérea e a óssea. Coloca-se o cabo do diapasão no processo mastóideo, para examinar a condução óssea. Quando o paciente informa que não está ouvindo mais, deve ser ainda capaz de ouvir através da condução aérea, que é superior à óssea.

Na surdez de condução, que depende de lesões dos ouvidos externo ou médio, a condução aérea é comprometida enquanto a óssea não é afetada. Na surdeza de percepção, que ocorre em lesões da cóclea, do nervo auditivo ou, mais raramente, das vias auditivas, tanto a condução aérea como a óssea são afetadas.

Entretanto, os testes com diapasão são grosseiros e, quando há hipoacusia, é necessário estudá-la mais detalhadamente através da audiometria.

Nervos Glossofaríngeo (IX Nervo) e Vago (X Nervo)

Os nervos glossofaríngeo e vago situam-se muito próximos no interior do crânio e participam da inervação motora e sensitiva da faringe. Por estas razões, são examinados simultaneamente.

Lesões desses nervos, principalmente do vago, causam disfagia alta em que é comum o reflexo nasal de alimentos. Lesão do vago acompanha-se, ainda, de disfonia por paralisia de corda vocal e lesão do glossofaríngeo causa comprometimento da gustação do terço posterior da língua.

O exame é realizado solicitando-se ao paciente que abra a boca e dia "a". Observa-se se há simetria na elevação do palato, se a úvula continua na linha média e se a rafe mediana da faringe se eleva.

Em lesões unilaterais, o palato do lado afetado não sobe e a úvula desvia-se para o lado oposto devido à contração normal do palato. A rafe da faringe é desviada para o lado são, lembrando o movimento de uma cortina puxada para um lado (sinal da cortina).

Esses sinais podem ser pesquisados através dos reflexos palatino e faríngeo.

O reflexo palatino consiste na elevação do palato mole e retração simultânea da úvula quando se toca a úvula ou o palato com uma espátula. No reflexo faríngeo (ou nauseoso), a excitação da parede posterior da faringe com uma espátula provoca elevação e constrição da faringe, retração da língua e sensação de náusea.

Nervo Acessório (XI Nervo)

O nervo acessório é essencialmente um nervo motor que inerva o músculo esternoclidomastóideo e a porção superior do trapézio.

O trajeto do nervo acessório é curioso porque seus motoneurônios localizam-se na medula cervical de C1 a C6, de onde saem as fibras que se juntam, formam o nervo e ascendem, penetrando no crânio pelo forame magno. No interior do crânio, o nervo acessório cola-se ao nervo vago e, com ele e com o glossofaríngeo, sai do crânio pelo forame jugular.

Pesquisa-se o esternoclidomastóideo solicitando-se ao paciente que vire a cabeça livremente e contra resistência. Comparam-se a força e a massa muscular de ambos os lados.

O trapézio é examinado quando o paciente eleva os ombros livremente e contra resistência. Na lesão do nervo acessório, o ombro do lado afetado fica caído e nota-se atrofia dos músculos envolvidos.

Nervo Hipoglosso (XII Nervo)

O nervo hipoglosso é responsável pela inervação dos músculos intrínsecos e extrínsecos da língua.

O exame consiste na observação da língua dentro da boca, verificando-se se há assimetrias, atrofia ou fasciculações.

Em seguida, solicita-se ao paciente que exteriorize a língua. A exteriorização da língua depende dos músculos genioglossos. Cada genioglosso puxa a língua para a frente e a desvia para o lado oposto. Em condições normais, a contração simultânea de ambos os genioglossos exterioriza a língua na linha média.

Em lesões unilaterais, há atrofia e fasciculações da hemilíngua. Dentro da boca, a língua desvia-se para o lado são, mas ao ser exteriorizada há desvio da ponta da língua para o lado afetado.

Na síndrome piramidal, além da paralisia da porção inferior da face pode haver desvio da ponta da língua para o lado paralisado, ao ser exteriorizada. Este fenômeno se deve à inervação quase exclusivamente unilateral da porção do núcleo do hipoglosso que é responsável pela inervação do músculo genioglosso. Assim, por exemplo, em caso de hemiparesia esquerda em que os membros esquerdos e a hemiface esquerda são afetados, ou *hemiparesia completa*, a língua pode desviar-se para a esquerda devido ao predomínio do genioglosso direito.

Esquema Prático de Exame Neurológico

O roteiro apresentado pode ter dado ao leitor a impressão de um exame muito longo e detalhista. O esquema prático que se segue demonstra que essa impressão é equivocada.

Durante a anamnese, que consome a maior parte do tempo da avaliação, investigue se há distúrbios cognitivos. Apenas quando a anamnese os revelar, submeta o paciente ao miniexame do estado mental e, se necessário, a outros itens do exame neuropsicológico.

Assim que o paciente se despir, examine o equilíbrio e a marcha.

Com o paciente deitado, proceda ao exame físico geral e, em seguida, à ausculta cardíaca e das carótidas. Exame os pulsos temporais, carotídeos, radiais, pediosos e tibiais posteriores e o abdome, à procura de visceromegalias.

Investigue a motricidade dos membros inferiores solicitando que o paciente realize movimentos rápidos e alternados de flexão e de extensão dos artelhos e dos pés, comparando as velocidades de ambos os pés. Em seguida, avalie a força muscular, opondo resistência a esses movimentos e aos movimentos de flexão e de extensão das pernas e das coxas. Caso exista déficit de força ou o exame tiver deixado dúvida, deve ser utilizada a manobra de Mingazzini.

O tono muscular é examinado através da palpação e movimentação passiva. Pesquise os sinais de irritação meníngea e radicular.

Devem ser examinados os reflexos cutaneoplantar, aquiliano, patelar, dos adutores da coxa e cutâneo-abdominais.

Observe a manobra calcanhar-joelho, realizada com os olhos abertos e fechados.

Se houver indícios de distúrbios de sensibilidade, devem ser examinadas as sensibilidades táctil, dolorosa e térmica dos membros inferiores e do tronco, a sensibilidade cinético-postural dos hálux e a vibratória dos hálux, tíbias e espinhas ilíacas.

Interrogue especificamente sobre distúrbios esfincterianos e genitais. Se necessário, examine a sensibilidade do períneo e os reflexos bulbocavernoso e anal.

Peça ao paciente que se sente no leito com os braços cruzados na frente do peito para avaliar a coordenação entre tronco e membros.

Avalie a velocidade com que o paciente realiza movimentos rápidos de oponência entre polegar e indicador formando um pinça. Peça que mantenha a pinça fechada impedindo que seja aberta; em seguida, peça que mantenha os dedos afastados entre si e que oponha resistência à tentativa de aproximá-los.

Solicite que pressione fortemente seus dedos indicador e médio, comparando a força de ambas as mãos. Examine a força muscular dos flexores e extensores do punho e do antebraço, dos abdutores, adutores e elevadores do braço, dos elevadores do ombro e dos músculos cervicais, opondo resistência aos movimentos.

Avalie o tono muscular pela palpação e movimentação passiva.

Pesquise os reflexos patelares (com o paciente sentado é mais fácil verificar assimetria e constatar reflexo pendular), dos flexores dos dedos, estilorradiais, bicipitais e tricipitais.

A manobra índex-nariz deve ser realizada com olhos abertos e fechados. Avalie a capacidade do paciente de realizar movimentos alternados de pronação e supinação das mãos e a velocidade com que é capaz de dedilhar sobre o leito.

Se necessário, examine a sensibilidade dos membros superiores.

Examine os campos visuais por confrontação e o fundo dos olhos.

Observe as pupilas e pesquise os reflexos fotomotor e de acomodação.

Solicite que olhe alternadamente em todas as direções e que, em seguida, acompanhe com o olhar o deslocamento do indicador do examinador. Investigue a presença de nistagmo.

Com um chumaço de algodão, pesquise a sensibilidade da face e o reflexo corneopalpebral. Com uma agulha, pesquise a sensibilidade da face. Palpe os músculos da mastigação e verifique se há desvios ao abrir a boca.

A motricidade mímica da face é examinada em repouso e durante movimentos de franzir a testa, mostrar os dentes e abrir a boca.

Com um diapasão, compare a audição dos dois ouvidos e a condução aérea com a óssea.

Solicite ao paciente que diga "a" e que ponha a língua para fora. Com uma espátula, provoque o reflexo nauseoso de ambos os lados.

Este exame neurológico pode ser realizado em poucos minutos. Quando existirem sinais de caracterização mais difícil, o exame poderá ser mais demorado, como ocorre, aliás, ao exame de qualquer órgão ou sistema.

Bibliografia

1. Bickerstaff ER. Exame neurológico na prática médica. Rio de Janeiro: Atheneu, 1975.
2. DeJong RN. The neurologic examination. New York: Harper, 1979.
3. Folstein MF, Folstein SE, McHugh PR. Mini-mental state: a practical method for grading the cognitive state of patients for the clinician. J Psychiatr Res 12:189-198, 1975.
4. Julião OF. O exame neurológico do adulto. In: Tolosa APM, Canelas HM (eds). Propedêutica neurológica. 2ª ed. São Paulo: Sarvier, pp. 365-411, 1971.
5. Mesulam MM. Principles of behavioral and cognitive neurology. 2nd ed. New York: Oxford, 2000.
6. Mutarelli EG. Propedêutica neurológica: do sintoma ao diagnóstico. São Paulo: Sarvier, 2000.
7. Wilson-Pawels L, Akesson EJ, Stewart PA. Cranial Nerves. Anatomy and Clinical Comments. Toronto: Decker, 1988.

Capítulo 3

Síndromes Neurológicas e Topografia Lesional

Ricardo Nitrini

No primeiro capítulo deste livro foram apresentados alguns dos principais distúrbios de função neurológica, buscando-se interpretá-los do ponto de vista clínico, fisiológico e anatômico.

Neste capítulo, vamos tomar o caminho inverso: a partir da topografia lesional, vamos descrever e interpretar a síndrome neurológica resultante.

Devido à freqüência e às dificuldades que podem apresentar ao diagnóstico, discutiremos algumas síndromes de lesão da medula espinal e do tronco cerebral.

Síndromes Medulares

Mielopatia Transversa

Secção transversal completa da medula espinal (Fig. 3.1) causa abolição imediata de todas as formas de sensibilidade e da motricidade voluntária abaixo da lesão. Na fase inicial, denominada fase de choque medular, os reflexos profundos e superficiais também estão abolidos. Somente após algumas semanas aparecerão o sinal de Babinski e os reflexos profundos, que progressivamente tornar-se-ão hiperativos.

Na fase de choque medular ocorrem retenção urinária e fecal secundárias à arreflexia do detrusor e à paralisia do peristaltismo intestinal, respectivamente.

O limite superior da anestesia, denominado nível de sensibilidade, permite reconhecer o segmento em que ocorreu a transecção. Não há necessidade de conhecer a inervação de todos os dermátomos, bastando memorizar alguns pontos.

A sensibilidade do crânio depende do trigêmeo e da raiz C2, pois a raiz C1 não tem território cutâneo de inervação. Como as raízes C5 a T1 inervam os membros superiores, a secção transversal acima de C5 termina por abolir a sensibilidade nos quatro membros. O mamilo é inervado pela raiz T4, a cicatriz umbilical por T10 e o ligamento inguinal marca a transição T12-L1. Nos membros inferiores, a parte anterior da coxa é inervada por L1 a L3, as faces anterior e lateral da perna por L4 e L5, a parte posterior da coxa por S1 e S2 e a região perianal por S4 e S5.

Secções situadas acima de C4 causam paralisia dos movimentos respiratórios.

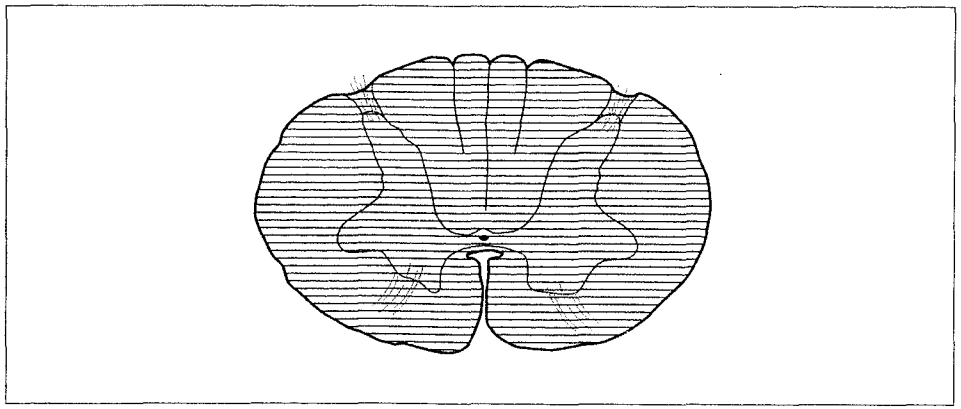

Fig. 3.1 — *Mielopatia transversa.*

Mielopatias transversas podem ter diversas etiologias. Traumas, compressões agudas por tumores malignos, infecções e inflamações agudas são algumas das causas mais comuns.

Muitas vezes a lesão envolve todos os tratos, mas sem comprometê-los totalmente, havendo preservação parcial das funções motora e sensitiva.

Hemissecção Medular

Secção de uma hemimedula (Fig. 3.2) que causa uma síndrome em que se associam: síndrome piramidal e perda da sensibilidade profunda do lado da lesão devido ao comprometimento dos tratos piramidais e grácil (e cuneiforme, se a lesão localizar-se acima da porção superior da medula torácica); anestesia térmica e dolorosa do lado oposto ao da lesão devido ao comprometimento do trato espinotalâmico. A sensibilidade táctil discriminativa que depende dos tratos grácil e cuneiforme é comprometida do lado da lesão. A simples capacidade de perceber o contato de um chumaço de algodão geralmente continua preservada de ambos os lados da lesão, porque depende dos tratos espinotalâmico, grácil e cuneiforme.

No nível do segmento medular afetado pela hemissecção ocorrem alterações da sensibilidade e motricidade ipsilaterais à lesão. Assim, pode haver faixa de anestesia ipsilateral devido ao comprometimento das fibras das raízes dorsais que atingem aquele segmento medular. Dores ou parestesias também podem ocorrer no dermátomo correspondente. O comprometimento de motoneurônios e das fibras motoras pode causar paresia e abolição dos reflexos profundos nos músculos inervados pelo segmento afetado. Esses sintomas e sinais ipsilaterais permitem o diagnóstico da exata localização da lesão medular.

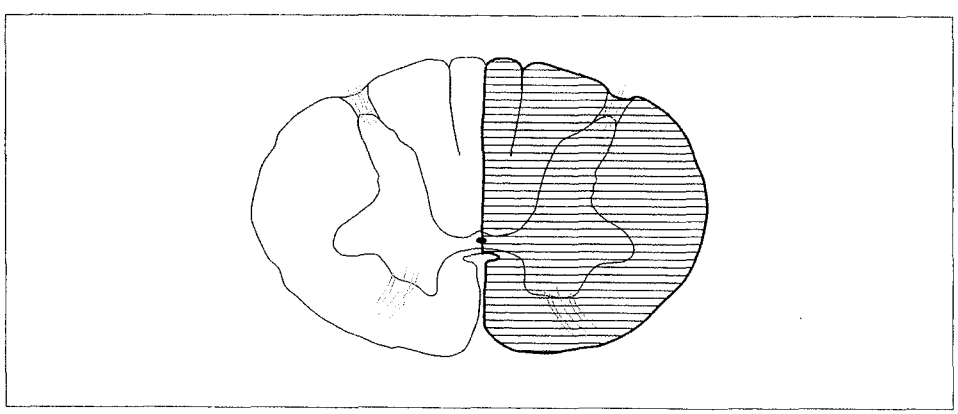

Fig. 3.2 — *Hemissecção medular.*

Ferimentos por arma branca e compressões por tumores podem causar hemissecção medular. Nas fases iniciais de compressões laterais da medula espinal causadas por tumores, é usual que predominem sintomas e sinais ipsilaterais à lesão, decorrentes do comprometimento das raízes, como dores, parestesias e hipoestesia nos dermátomos correspondentes ou distúrbios motores no território de inervação das raízes comprometidas. Os sinais de lesão dos tratos longos podem estar ainda ausentes ou podem ser pouco evidentes. Por exemplo, o exame de um paciente com dores e parestesias no território da raiz C6 pode revelar a presença de sinal de Babinski ipsilateral à queixa dolorosa, indicando que está havendo compressão incipiente da medula, com lesão do trato piramidal.

Lesão dos Funículos Posteriores

Lesão dos tratos dos funículos posteriores que causa a chamada síndrome cordonal posterior, caracterizada pela perda da sensibilidade proprioceptiva consciente (Fig. 3.3). O comprometimento da sensibilidade cinético-postural condiciona o aparecimento de ataxia que piora com oclusão palpebral (sinal de Romberg, erro de direção) e estereo-anestesia (incapacidade de reconhecer a forma de objetos pelo tato). A sensibilidade vibratória e a discriminação táctil também são afetadas abaixo da lesão.

Em lesões parciais dos funículos posteriores, a flexão ventral passiva ou ativa do pescoço pode ocasionar sensação de choque que se irradia pelas costas ou pelos quatro membros, conhecida como sinal de Lhermitte. Em condições normais a flexão do pescoço acarreta estiramento da medula, que é mais intenso nos cordões posteriores. Quando estes estão parcialmente lesados, o estiramento causa o aparecimento de impulsos nervosos que se propagam daí aos hemisférios cerebrais.

Síndrome cordonal posterior é freqüente na esclerose múltipla, doença que se caracteriza clinicamente pela ocorrência de surtos recidivantes de comprometimento da medula espinal, do encéfalo ou dos nervos ópticos e que são parcial ou totalmente reversíveis. A reversibilidade é explicada pelo acometimento preferencial da bainha de mielina com maior preservação dos axônios, daí advindo a denominação doença desmielinizante. A etiologia precisa não é conhecida, mas sabe-se que mecanismos imunopatológicos estão certamente envolvidos.

A tabes dorsal, forma de neurossífilis, é sempre apontada como uma das principais causas de síndrome cordonal posterior. Na tabes há lesão das raízes

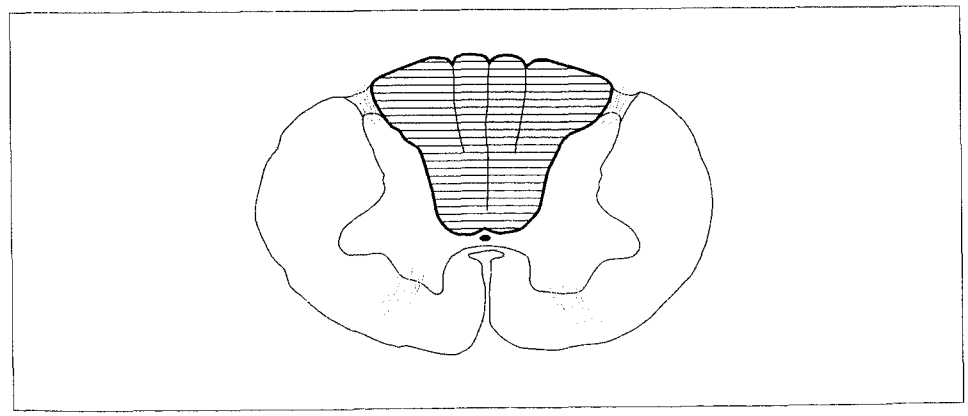

Fig. 3.3 — *Lesão dos funículos posteriores.*

posteriores e dos funículos posteriores e, portanto, a denominação síndrome radículo-cordonal posterior é mais adequada. Além dos sinais de lesão dos tratos, há abolição dos reflexos profundos e aparecimento de dores espontâneas devido às lesões radiculares. No diabetes e em algumas polineuropatias podem haver quadros superponíveis ao da tabes.

Tumores extramedulares podem comprimir a medula pelo seu aspecto dorsal e o mesmo pode ocorrer em alterações osteoarticulares da coluna vertebral, acarretando síndrome cordonal posterior.

Lesão dos Tratos Piramidais

A lesão dos tratos piramidais na medula causa déficit motor, hiper-reflexia, espasticidade e sinal de Babinski. Podem haver distúrbios esfincterianos associados.

Compressões da medula de origem tumoral ou secundárias a alterações osteoarticulares da coluna vertebral, esclerose múltipla, doenças heredodegenerativas e processos infecciosos incluem-se entre as etiologias mais comuns.

Na paraplegia espástica familiar, doença hereditária autossômica geralmente dominante, há degeneração progressiva dos tratos piramidais na medula torácica, resultando síndrome piramidal nos membros inferiores.

Entre as doenças infecciosas merecem destaque a meningomielite sifilítica e a paraplegia espástica causada pelo HTLV-1.

Lesão Combinada dos Tratos Piramidais e dos Funículos Posteriores

O acometimento associado dos tratos piramidais e dos funículos posteriores é freqüente. O quadro clínico caracteriza-se por síndrome piramidal e cordonal posterior.

A etiologia mais importante é a carência de vitamina B_{12}, responsável pela degeneração combinada subaguda da medula. Outros estados carenciais, esclerose múltipla e a mielopatia causada pelo HIV podem causar quadro clínico semelhante.

Lesão dos Tratos Piramidais e da Coluna Anterior da Medula

A associação de lesão dos tratos piramidais e das colunas anteriores da medula, onde se localizam os neurônios motores inferiores ou motoneurônios, determina a concomitância das síndromes motoras deficitárias periférica e central (ou piramidal).

Na trombose da artéria espinal anterior que irriga cerca dos dois terços anteriores da medula, há lesão das colunas anteriores, dos tratos espinotalâmicos e dos tratos piramidais. No nível dos segmentos afetados há paralisia flácida, arreflexia, amiotrofia e fasciculações, devido à lesão dos motoneurônios da coluna anterior. Nos segmentos situados abaixo da lesão há paralisia espástica, hiperreflexia e sinal de Babinski devido à lesão dos tratos piramidais. A lesão dos tratos espinotalâmicos

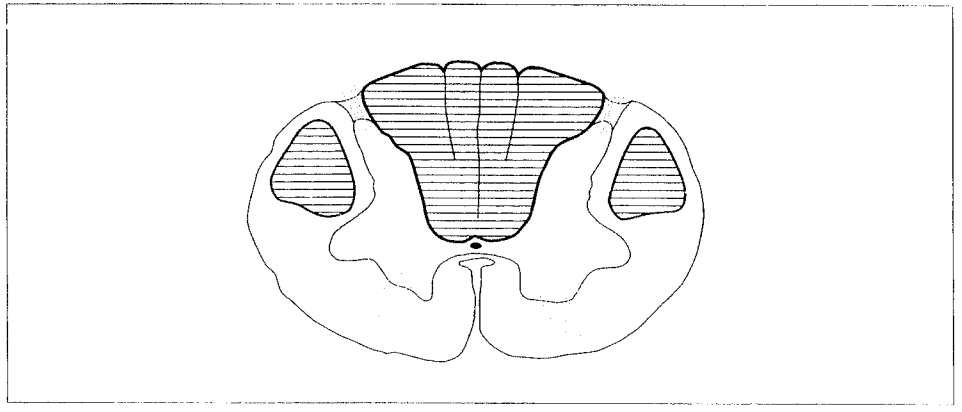

Fig. 3.4a — *Lesão combinada dos tratos piramidais e dos funículos posteriores.*

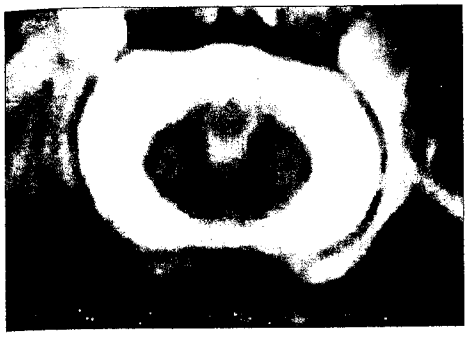

Fig. 3.4b — *Ressonância magnética da medula de paciente com lesão dos cordões posteriores e dos tratos piramidais secundária à carência de vitamina B_{12}.*

causa anestesia térmica e dolorosa dos segmentos afetados, inclusive, para baixo.

A concomitância das síndromes motoras periférica e piramidal é ainda mais evidente na esclerose lateral amiotrófica (Fig. 3.6). Nesta doença degenerativa, há atrofia de motoneurônios de toda a medula espinal e de núcleos de nervos cranianos, associada à lesão dos tratos piramidais. Deste modo, podem coexistir paresia, atrofia e hiper-reflexia num mesmo músculo. Explica-se este aparente paradoxo pela preservação de alguns motoneurônios, que, embora insuficientes para manter o trofismo, podem exibir hiperatividade em virtude da lesão piramidal. O comprometimento de motoneurônios de nervos cranianos manifesta-se principalmente através de atrofia e fasciculações da língua, disfagia e disartria.

Lesão Próxima ao Canal Central

Lesão situada ao redor do canal central pode comprometer as fibras nervosas responsáveis pela condução das sensibilidades térmica e dolorosa que cruzam para os lados opostos para constituírem os tratos espinotalâmicos. Ocorre anestesia térmica e dolorosa de ambos os lados do corpo e que afeta apenas os dermátomos correspondentes aos segmentos acometidos. A extensão de área cutânea afetada dependerá da extensão longitudinal da lesão, ou seja, do número de segmentos comprometidos.

A preservação da sensibilidade profunda em área em que há anestesia térmica e dolorosa caracteriza a dissociação sensorial ou siringomiélica.

A cavidade siringomiélica, principal etiologia da síndrome em discussão, geralmente localiza-se na medula cervical e causa anestesia térmica e dolorosa que afeta os membros superiores ou a cintura escapular (Fig. 3.7). Como as regiões situadas abaixo apresentam sensibilidade normal devido à ausência de comprometimento das fibras dos tratos espinotalâmicos, diz-se que há anestesia suspensa. Com a progressão da cavidade, geralmente ocorre lesão dos motoneurônios na ponta anterior e, mais tarde, compressão dos tratos piramidais, causando paraparesia braquial flácida e paraparesia crural espástica.

Tumores intramedulares eventualmente podem causar manifestações clínicas semelhantes às da siringomielia.

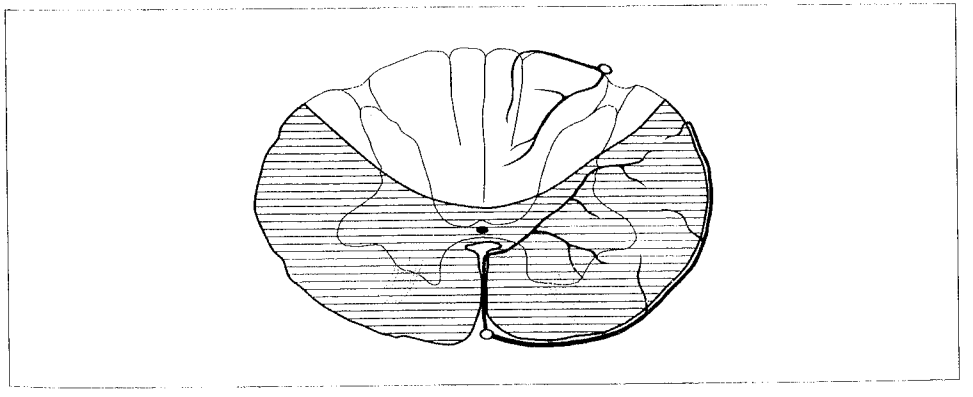

Fig. 3.5 — *Território da artéria espinal anterior.*

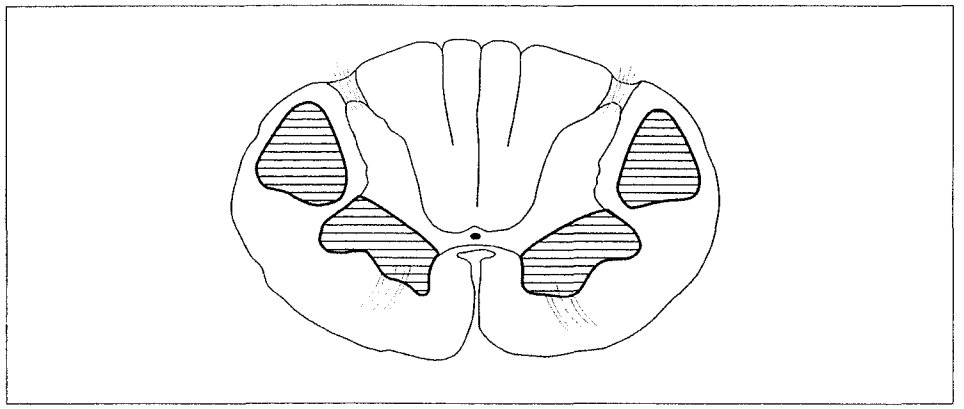

Fig. 3.6 — *Esclerose lateral amiotrófica.*

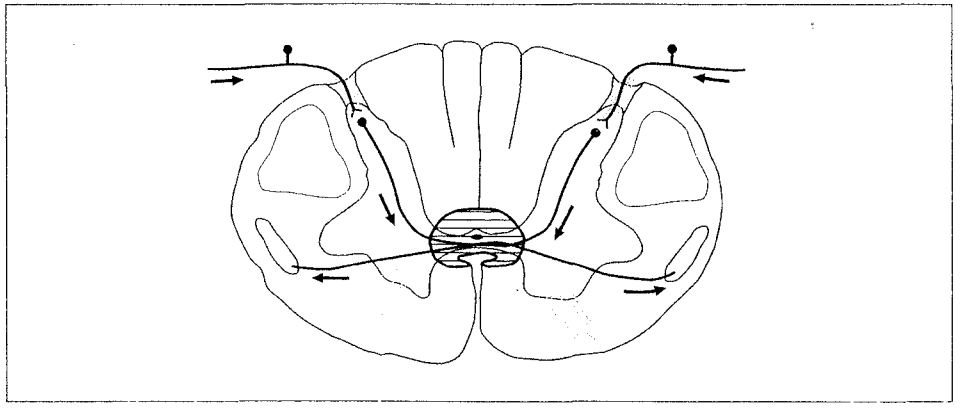

Fig. 3.7 — *Siringomielia.*

Síndromes do Tronco Cerebral

Lesões situadas no tronco cerebral caracterizam-se por manifestações clínicas peculiares, de acordo com as estruturas envolvidas.

Comprometimento bilateral da formação reticular do mesencéfalo e da porção superior da ponte causam alterações do estado de consciência que serão estudadas no Capítulo 7, "Coma e Estados Alterados de Consciência".

Lesões dos núcleos dos nervos cranianos, ou de suas fibras nervosas aferentes ou eferentes quando situadas no interior do tronco cerebral, causam distúrbios motores, sensoriais ou neurovegetativos ipsilaterais à lesão porque suas fibras não decussam (com exceção do IV nervo, o troclear, cujas fibras cruzam para inervar o músculo oblíquo superior do olho contralateral).

O envolvimento dos tratos ascendentes e descendentes causa manifestações a distância, como síndrome piramidal, distúrbios sensoriais, síndrome cerebelar e distúrbios neurovegetativos.

Os distúrbios motores e sensoriais são principalmente contralaterais à lesão porque a maioria dos tratos ascendentes e descendentes, quando passa pelo tronco, relaciona-se ao hemicorpo contralateral.

São exceções tratos espinocerebelares e fibras descendentes simpáticas que se relacionam ao hemicorpo ipsilateral.

Deste modo, lesões unilaterais do tronco cerebral causam as denominadas síndromes alternadas, nas quais os sinais dos nervos cranianos situam-se de um lado e os sinais de projeção do outro.

Doenças vasculares isquêmicas ou hemorrágicas, traumas de crânio, tumores, granulomas e esclerose múltipla constituem as etiologias mais comuns das síndromes do tronco cerebral.

Síndromes Bulbares

Lesões situadas no bulbo podem afetar os nervos bulbares (glossofaríngeo, vago, acessório e hipoglosso) e parte do núcleo do nervo trigêmeo.

Algumas das síndromes mais comuns podem ser mais bem compreendidas com o auxílio da Fig. 3.8, que mostra uma secção transversal do bulbo em que podem ser identificadas diversas estruturas.

O núcleo do hipoglosso contém motoneurônios responsáveis pela inervação dos músculos intrínsecos e extrínsecos da língua.

O núcleo ambíguo é constituído por neurônios motores cujos axônios fazem parte dos nervos vago e glossofaríngeo e inervam músculos do palato, faringe e laringe.

O núcleo motor dorsal do vago contém neurônios parassimpáticos de onde partem fibras pré-ganglionares que são responsáveis, principalmente, pela inervação da musculatura lisa das vísceras torácicas e de parte das abdominais.

O núcleo solitário recebe fibras sensoriais dos nervos vago, glossofaríngeo e intermédio, que se agrupam ao redor do núcleo, formando o trato solitário. Fibras aferentes do nervo intermédio são responsáveis pela sensibilidade gustativa dos dois terços anteriores da língua, enquanto a do terço posterior atinge o núcleo solitário pelo nervo glossofaríngeo. Fibras do glossofaríngeo e vago conduzem ao núcleo impulsos provenientes dos quimioceptores e mecanoceptores situados nas paredes do coração e

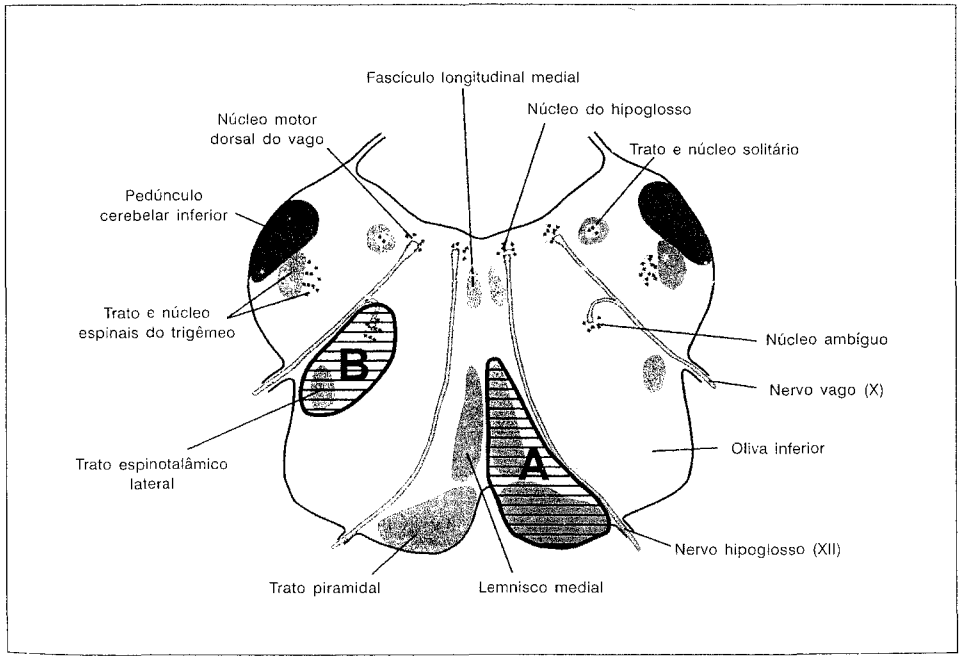

Fig. 3.8 — *Secção transversal do bulbo.*

dos grandes vasos, nos tratos respiratório e digestivo. Logo, o trato solitário recebe a maior parte de suas aferências de vísceras.

As fibras eferentes do núcleo solitário atingem a formação reticular do bulbo e o núcleo motor dorsal do vago, estabelecendo um canal para controle reflexo das funções cardíacas, respiratórias e gastrintestinais. Além disso, projetam-se para o hipotálamo, provendo-o de informações essenciais para a homeostase.

O núcleo espinal do trigêmeo é uma longa coluna de células que se estende desde a ponte até as porções superiores da medula cervical. As fibras sensoriais do trigêmeo que conduzem sensibilidade térmica e dolorosa estabelecem sinapse no núcleo espinal, mas como penetram no tronco na ponte, descem ao longo do núcleo formando o trato espinal do trigêmeo.

Na Fig. 3.8 é possível ver a localização dos tratos piramidal, espinotalâmico lateral, lemnisco medial, fascículo longitudinal medial e do pedúnculo cerebelar inferior.

De acordo com a situação da lesão no bulbo, podem ocorrer agrupamentos de sintomas e sinais peculiares à região comprometida. Utilizando a Fig. 3.8, podemos estudar algumas dessas síndromes.

Lesão situada em A causa síndrome piramidal e alteração da sensibilidade profunda dos membros superior e inferior direitos e paralisia e atrofia da hemilíngua esquerda devido ao comprometimento, respectivamente, dos tratos piramidal, lemnisco medial e das fibras do nervo hipoglosso. Ao tentar colocar a língua para fora, ocorre desvio da ponta da língua para a esquerda.

Lesão situada em B causa anestesia térmica e dolorosa do hemicorpo esquerdo, poupando a face, disfonia e disfagia, devido às lesões do trato espinotalâmico lateral e do núcleo ambíguo, respectivamente.

O exame nesta situação revelaria ainda abaixamento do arco palatino e hipomotilidade do véu à direita, abolição dos reflexos palatino e nauseoso à direita e desvio da úvula para a esquerda. Poderia ocorrer também síndrome de Claude Bernard-Horner do mesmo lado da lesão devido ao comprometimento de fibras que conectam o hipotálamo à coluna intermédio-lateral da medula entre C8 e T1, onde se localizam os neurônios pré-ganglionares simpáticos.

A síndrome de Claude Bernard-Horner caracteriza-se por miose pelo predomínio da atividade parassimpática sobre o esfíncter pupilar, semiptose palpebral e elevação discreta da pálpebra inferior devido à paresia da musculatura lisa das pálpebras, pseudo-enoftalmo, ausência de sudorese (anidrose) e vasodilatação da hemiface e pescoço. A síndrome de Claude Bernard-Horner é sempre ipsilateral à lesão, quer decorra de comprometimento central ou periférico do sistema nervoso.

Lesão situada em A na Fig. 3.9 causa hipoestesia térmica e dolorosa do hemicorpo direito, poupando a face, síndrome de Claude Bernard-Horner à esquerda, disfagia e disfonia. Ocorrem ainda síndrome cerebelar no hemicorpo esquerdo, caracterizada por dismetria, decomposição de movimentos e hipotonia, devido à lesão do pedúnculo cerebelar inferior esquerdo, e hipoestesia da hemiface esquerda secundária ao envolvimento do núcleo espinal do trigêmeo.

Evidentemente, os exemplos citados representam apenas algumas das possibilidades de agrupamento semiológico, que se pode modificar conforme as lesões estendam-se mais ou menos.

Síndromes Pontinas

Em secções transversais da ponte, chama a atenção a presença de fibras transversas que a conectam ao cerebelo através do pedúnculo cerebelar médio (Figs. 3.10 e 3.11).

Lesões situadas na porção inferior da ponte podem comprometer núcleos e fibras dos nervos vestibular, facial, abducente e espinal do trigêmeo (Fig. 3.10).

Os núcleos cocleares, que recebem aferências do nervo auditivo, localizam-se na transição bulbopontina (não representados na Fig. 3.10). Dos núcleos cocleares partem fibras que decussam parcialmente e ascendem pelo lemnisco lateral até os colículos inferiores de ambos os lados. Dos colículos inferiores, os impulsos projetam-se para o corpo geniculado medial e daí para o giro temporal transverso (giro de Heschl). Devido ao cruzamento parcial das fibras eferentes dos núcleos cocleares, cada lemnisco lateral conduz estímulos de ambos os ouvidos. Deste fato resulta que surdez unilateral somente ocorre em lesões periféricas.

Lesão situada em A, na Fig. 3.10, envolve o trato piramidal e as fibras do nervo abducente, causando estrabismo convergente por paralisia de abdução do olho direito e hemiplegia esquerda incompleta, poupando a face. Se a lesão estender-se mais lateralmen-

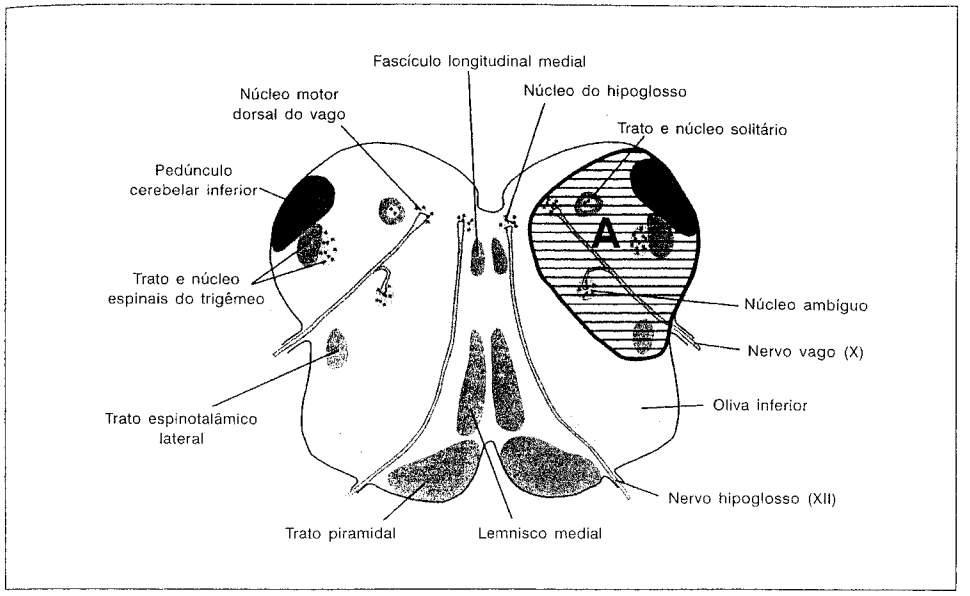

Fig. 3.9 — *Secção transversal do bulbo.*

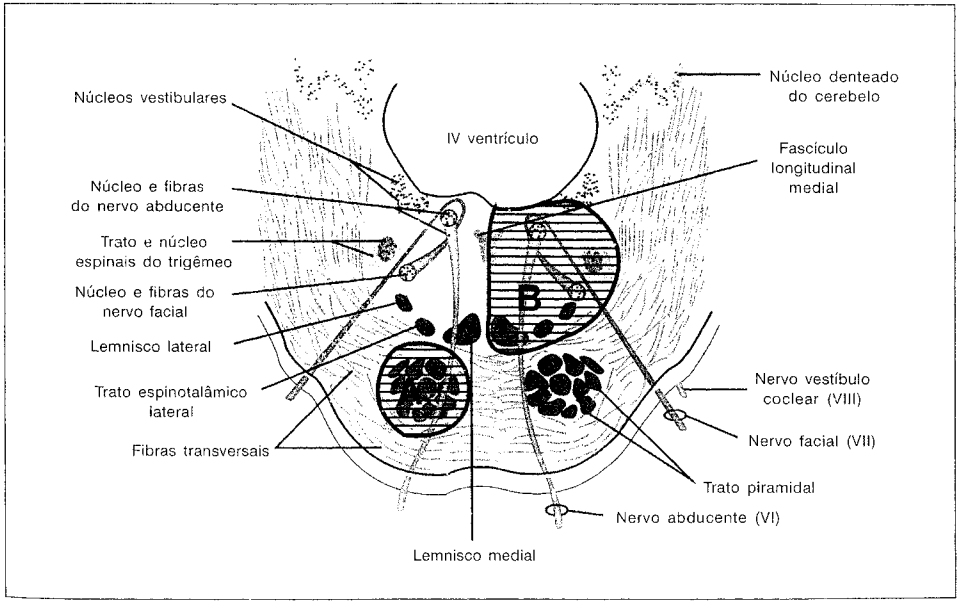

Fig. 3.10 — *Secção transversal da porção inferior da ponte (esquematizada).*

te, as fibras do nervo facial também podem ser afetadas causando paralisia facial periférica direita.

Lesão situada em B, na Fig. 3.10, compromete o núcleo espinal do trigêmeo, núcleo abducente, núcleo facial e núcleos vestibulares, e envolve também o lemnisco medial e o fascículo longitudinal medial. A síndrome resultante desta lesão caracteriza-se por ataxia sensitiva no hemicorpo direito devido ao envolvimento do lemnisco medial; anestesia térmica e dolorosa da hemiface esquerda devida à lesão do trato e núcleo espinal do trigêmeo; síndrome vestibular caracterizada por vertigens, desequilíbrio e nistagmo secundários à lesão dos núcleos vestibulares e paralisia do olhar conjugado horizontal para a esquerda secundária à lesão do núcleo do abducente e da formação reticular paramediana pontina.

A formação reticular paramediana pontina, situada próximo ao núcleo abducente, é o centro para onde convergem impulsos responsáveis pelos movimentos conjugados horizontais dos olhos. Eferências da formação reticular paramediana pontina destinam-se ao núcleo abducente, onde existem motoneurônios que inervam o músculo reto lateral e neurônios que dão origem a axônios que, através do fascículo longitudinal medial, destinam-se a motoneurônios do núcleo oculomotor contralateral, responsáveis pela inervação do músculo reto medial. Na fase aguda da lesão situada em B, os olhos desviam-se conjugadamente para o lado direito devido ao predomínio das estruturas do lado não afetado.

Na porção média da ponte, é possível identificar os núcleos motor e sensitivo principal do trigêmeo (Fig. 3.11).

O núcleo motor é responsável pela inervação dos músculos da mastigação: masseter, temporal e pterigóideos. Sua lesão ou de suas fibras motoras causa diminuição da força da mordida, atrofia dos músculos da mastigação e desvio da mandíbula para o lado lesado à abertura da boca, porque normalmente os músculos pterigóideos externos desviam a mandíbula para baixo e para o lado oposto.

O núcleo sensitivo principal é responsável pela sensibilidade táctil discriminativa da face. A alça aferente do reflexo corneopalpebral converge para esse núcleo.

Lesão situada em A, na Fig. 3.11, causa déficit motor e sensitivo do nervo trigêmeo à esquerda e síndrome cerebelar ipsilateral pela lesão do pedúnculo cerebelar médio. As fibras córtico-pontocerebelares originam-se no córtex cerebral e, após sinapse em

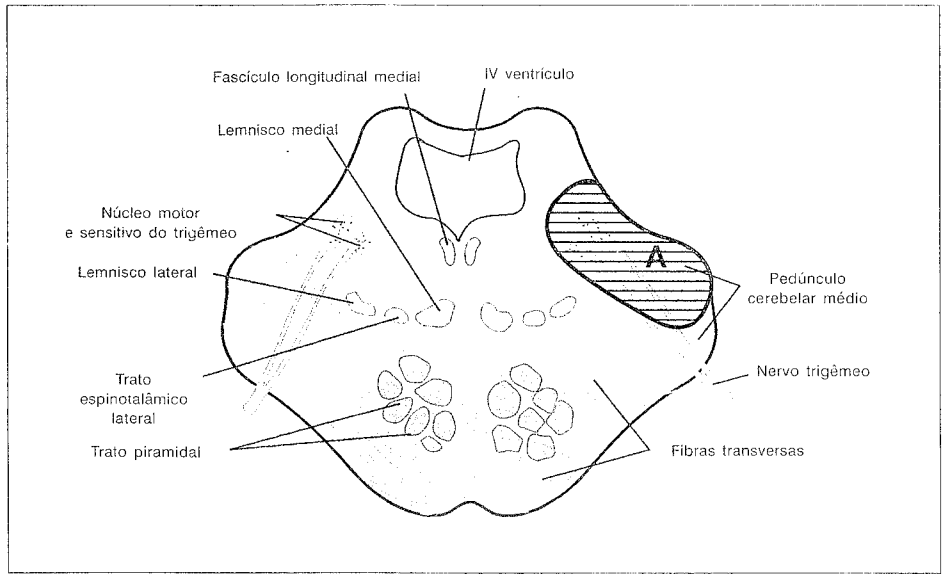

Fig. 3.11 — *Secção transversal da porção média da ponte.*

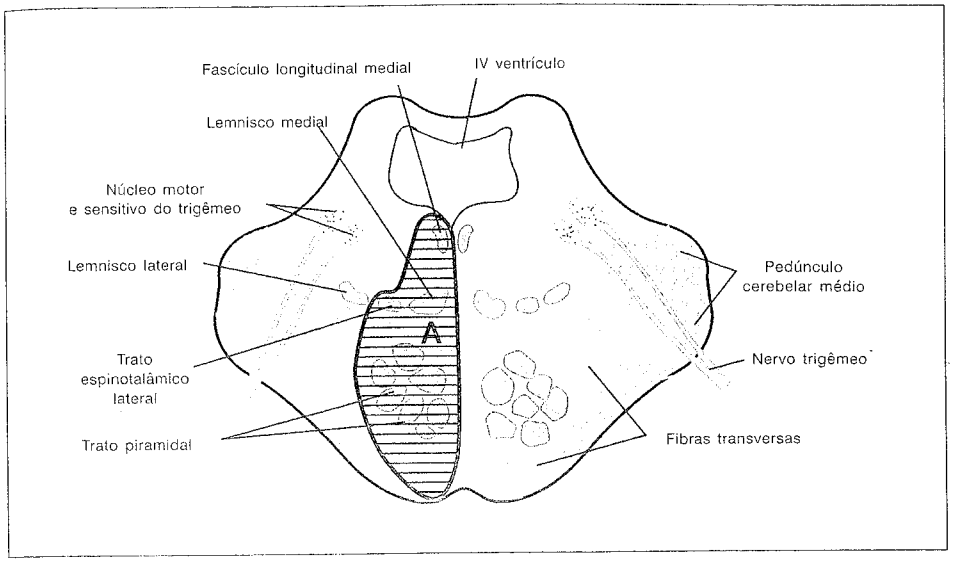

Fig. 3.12a — *Secção transversal da porção média da ponte.*

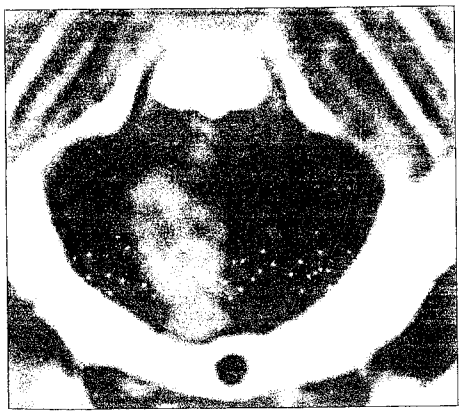

Fig. 3.12b — *Ressonância magnética mostrando lesão vascular situada na porção média da ponte.*

neurônios pontinos, dirigem-se ao cerebelo pelo pedúnculo cerebelar médio.

Lesão situada em A, na Fig. 3.12, afeta o trato piramidal e o lemnisco medial causando paresia e ataxia sensitiva no hemicorpo direito e no fascículo longitudinal medial onde trafegam fibras que estabelecem conexão entre os núcleos abducente e oculomotor. Neste caso, haveria déficit de adução do olho esquerdo ao tentar olhar para a direita. Ocorreria ainda nistagmo monocular grosseiro do olho direito. Esta condição é denominada oftalmoplegia internuclear e é possível distingui-la de uma paresia de adução dependente de lesões musculares ou do nervo oculomotor. Enquanto nestas há déficit da adução ao tentar convergir os olhos para ver um objeto próximo, a convergência é normal na oftalmoplegia internuclear.

Síndromes Mesencefálicas

No mesencéfalo localizam-se os núcleos dos nervos oculomotor, troclear (Fig. 3.13) e o núcleo mesencefálico do trigêmeo (não representado).

O núcleo mesencefálico do trigêmeo recebe aferências proprioceptivas dos músculos da mastigação.

No mesencéfalo é possível identificar importantes estruturas de substância cinzenta: colículo inferior, colículo superior, substância negra e núcleo rubro.

O colículo inferior recebe aferências auditivas através do lemnisco lateral. O colículo superior re-

cebe impulsos provenientes da retina, do córtex visual, do colículo inferior e de colaterais do trato espinotalâmico lateral. No colículo superior tem origem o trato tectospinal responsável por movimentos reflexos rápidos dos olhos e cabeça em resposta a estímulos visuais e auditivos. Lesão bilateral dos colículos superiores, geralmente causada por tumores da região da pineal que os comprimem, causa paralisia do olhar conjugado para cima.

A substância negra mantém amplas conexões com os gânglios da base e a degeneração dos neurônios nigrais é a principal responsável pela lentidão dos movimentos da doença de Parkinson.

O núcleo rubro recebe suas principais aferências do cerebelo e do córtex cerebral. O trato rubrospinal tem origem no núcleo rubro, tem trajeto próximo ao corticospinal e sua função no ser humano ainda não é bem estabelecida.

Lesões que afetam o núcleo rubro comprometem também fibras do trato cerebelotalâmico que o envolvem e causam síndromes contralaterais em que predominam ataxia cerebelar e tremores ou movimentos involuntários do tipo coréico.

Lesão situada em A, na Fig. 3.13, causa hemiplegia direita completa comprometendo membros e hemiface à direita e paralisia do nervo oculomotor esquerdo caracterizada por ptose palpebral, estrabismo divergente, paralisia dos movimentos verticais e de adução e midríase no olho esquerdo.

Lesão em B causa paralisia do nervo oculomotor direito, ataxia sensitiva à esquerda devido ao envolvimento do lemnisco medial, ataxia cerebelar e tremores nos membros esquerdos por lesão do núcleo rubro e do trato cerebelotalâmico. Pode haver anestesia térmica e dolorosa à esquerda se a lesão afetar o trato espinotalâmico lateral.

Lesão situada em A na Fig. 3.14a e no paciente cuja ressonância é apresentada na Fig. 3.14b causa ataxia cerebelar apendicular, afetando os membros contralaterais pelo comprometimento do trato cerebelotalâmico e paralisia completa do nervo oculomotor homolateral.

Esses são alguns exemplos de síndromes neurológicas que permitem diagnóstico topográfico muito preciso a partir de avaliação cuidadosa e correlação clínico-anatômica.

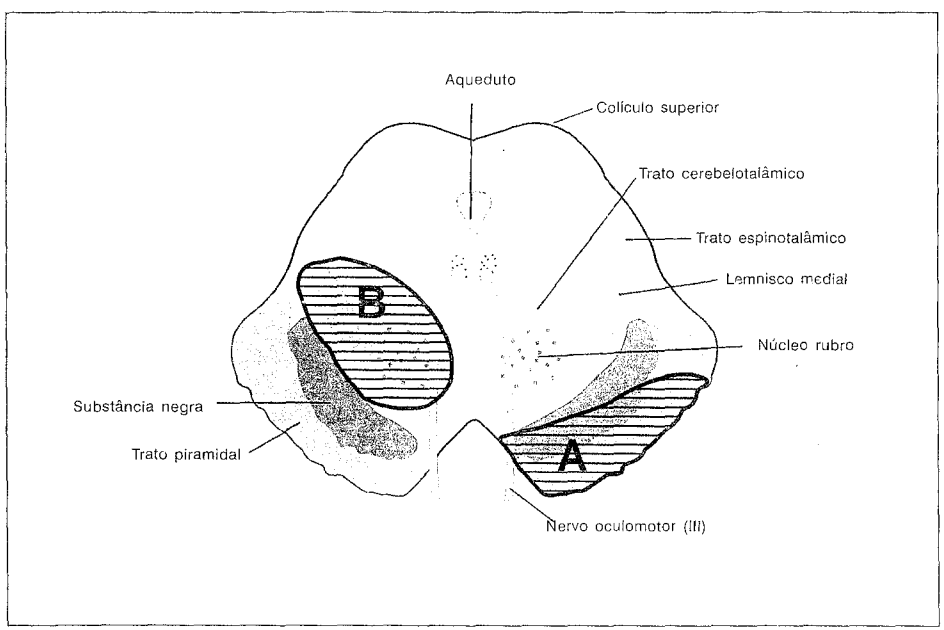

Fig. 3.13 — *Secção transversal do mesencéfalo.*

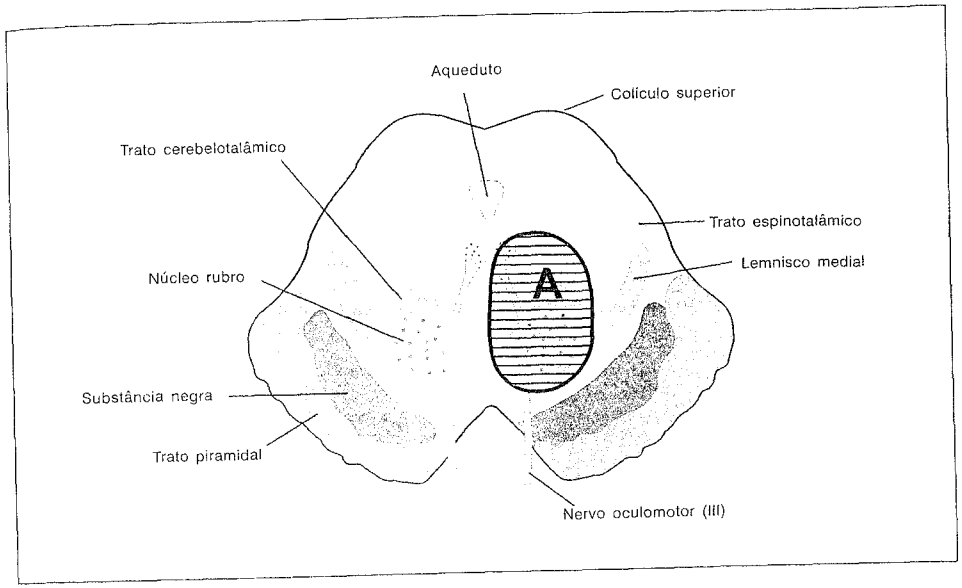

Fig. 3.14a — *Secção transversal do mesencéfalo.*



Fig. 3.14b — *Ressonância magnética mostrando lesão provavelmente neoplásica situada no mesencéfalo.*

BIBLIOGRAFIA

1. Currier RD. Syndromes of the medulla oblongata. In: Vinken PJ, Bruyn GW (eds.). Handbook of clinical neurology. Amsterdam: North-Holland, vol. 2, pp. 217-237, 1968.
2. Duus P. Topical diagnosis in neurology. Stuttgart: Thieme, 1983.
3. Fog M, Hein-Sorensen O. Mesencephalic syndromes. In: Vinken PJ, Bruyn GW (eds.). Handbook of clinical neurology. Amsterdam: North-Holland, vol. 2, pp. 272-285, 1968.
4. Gilman S, Newman SW. Essentials of clinical neuroanatomy and neurophysiology. 7th ed. Philadelphia: Davis, 1987.
5. Guttmann L. Clinical symptomatology of spinal cord lesions. In: Vinken PJ, Bruyn GW (eds.). Handbook of clinical neurology. Amsterdam: North-Holland, vol. 2, pp. 178-216,1968.
6. Julião OF. Síndromes medulares. In: Tolosa APM, Canelas HM (eds.). Propedêutica neurológica. 2ª ed. São Paulo: Sarvier, pp. 311-333, 1971.
7. Melaragno R. Síndromes do tronco do encéfalo. In: Tolosa APM, Canelas HM (eds.). Propedêutica neurológica. 2ª ed. São Paulo: Sarvier, pp. 299-309, 1971.
8. Lockhart RD, Hamilton GF, Fife, FW. Anatomy of the human body. London: Faber, 1959.
9. Loeb C, Meyer JS. Pontine syndromes. In: Vinken PJ, Bruyn GW (eds.). Handbook of clinical neurology. Amsterdam: North-Holland, vol. 2, pp. 238-271, 1968.
10. Nauta WJH, Feirtag M. Fundamental neuroanatomy. New York: Freeman, 1986.
11. Ranson SW, Clark SL. The anatomy of the nervous system. 10th ed. Philadelphia: Saunders, 1959.